

## ARCHIVO HISTÓRICO



El presente artículo corresponde a un archivo originalmente publicado en el **Boletín de la Escuela de Medicina**, actualmente incluido en el historial de **Ars Medica Revista de ciencias médicas**. El contenido del presente artículo, no necesariamente representa la actual línea editorial. Para mayor información visitar el siguiente

vínculo: <http://www.arsmedica.cl/index.php/MED/about/submissions#authorGuidelines>

# Revascularización renal

Dr. Francisco Valdés Echeñique  
 Profesor Adjunto de Cirugía  
 Departamento de Enfermedades Cardiovasculares

El compromiso oclusivo del sistema arterial del riñón puede determinar una reducción del flujo sanguíneo, activando los mecanismos hipertensógenos mediados por el eje renina-angiotensina-aldosterona ya analizados en otro artículo de este Boletín, dando origen a la hipertensión renovascular, la forma de hipertensión secundaria potencialmente curable más frecuente. De las distintas alternativas terapéuticas, la revascularización es el tratamiento de elección en la hipertensión arterial secundaria a enfermedad renovascular (ER).

La obliteración de la arteria renal puede alcanzar un punto crítico en el cual, superados los mecanismos naturales de compensación, la hipoperfusión lleva a la atrofia progresiva del riñón. Si la ER amenaza toda la masa renal (compromiso renal bilateral o de riñón solitario), se asiste al desarrollo de insuficiencia renal, trastorno que ha sido llamado nefropatía isquémica.

Todas estas alteraciones pueden ser evitadas o revertidas eficazmente si se restituye la perfusión renal mediante una revascularización efectuada oportunamente.

**PATOLOGIA E HISTORIA NATURAL DE LA ENFERMEDAD RENOVASCULAR**

La arteria renal puede ser afectada por diversas enfermedades vasculares, tanto congénitas como adquiridas, predominando las lesiones de desarrollo oclusivo sobre aquellas que dan origen a aneurismas (Tabla 1).

La aterosclerosis (Figura 1) predomina en pacientes mayores de 50 años. Puede ser uni o bilateral (30%), focal o generalizada (con compromiso extrarrenal). En el 80% de los casos se localiza en el ostium o en el primer centímetro de la arteria renal, y en menos del 5% de los casos, en ramas distales. Sobre el 40% de las lesiones ateromatosas progresa gradualmente, llegando a la oclusión total antes de dos años en un tercio de los casos.

**TABLA 1**

**PATOLOGIA ARTERIAL EN ENFERMEDAD RENOVASCULAR**

- Aterosclerosis
- Displasias fibrosas
  - Fibroplasia intimal
  - Hiperplasia medial
  - Fibroplasia medial
  - Fibroplasia perimedial (subadventicial)
- Arteritis inespecífica y aortitis de Takayasu
- Coartación o hipoplasia de la aorta visceral
- Embolia
- Trauma
- Malformación o fístula arteriovenosa
- Compresión extrínseca

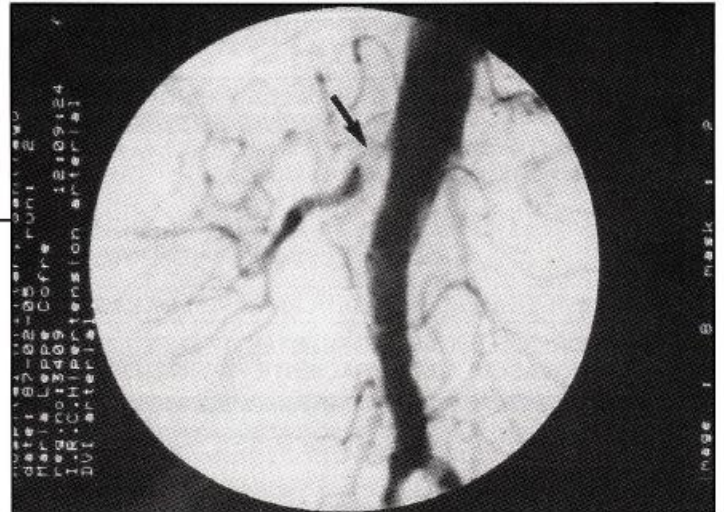


Figura 1. Enfermedad renovascular aterosclerótica. Aortografía por sustracción digital en una paciente de 73 años, hipertensa severa, que desarrolla deterioro rápido de la función renal y edema pulmonar agudo. El estudio revela oclusión completa de la arteria renal derecha y estenosis crítica de la arteria renal derecha (flecha).

De las displasias fibrosas, la más frecuente y benigna es la fibroplasia de la media, que afecta predominantemente a mujeres antes de los 40 años. Estudios recientes han demostrado progresión angiográfica de la lesión en un tercio de los casos. El aspecto angiográfico "en rosario" es característico, con dilataciones que sobrepasan el diámetro de la arteria nativa y que pueden dar origen a la formación de aneurismas; se localiza a partir del tercio medio de la arteria y es bilateral en uno de cada tres casos (Figura 2).

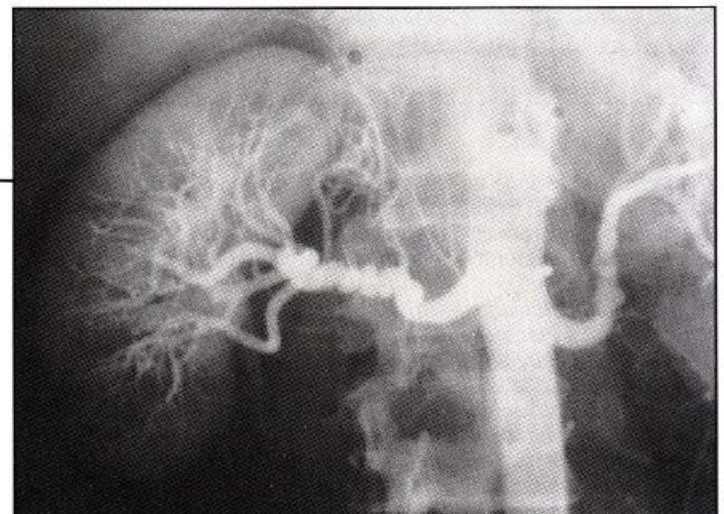


Figura 2. Enfermedad renovascular por fibroplasia medial. Aortografía clásica en una mujer de 38 años, hipertensa de reciente diagnóstico, que al examen presenta soplo sistodiastólico en el flanco derecho. El estudio demuestra imagen característica "en rosario" de la porción media de ambas arterias renales.



La fibroplasia perimedial, de curso más agresivo, también presenta un aspecto angiográfico "en rosario", que no está determinado por dilataciones segmentarias, sino por áreas de estenosis sucesivas que nunca sobrepasan el diámetro de la arteria normal. Al igual que las otras lesiones fibrosas, afecta principalmente a jóvenes y niños.

La aortitis de Takayasu compromete la aorta descendente en casi dos tercios de los casos. Si se extiende hacia la porción visceral, afecta los ostia renales. Por su carácter inflamatorio, de no mediar tratamiento, las lesiones arteriales pueden progresar a la oclusión.

#### DIAGNOSTICO CLINICO DE ENFERMEDAD RENOVASCULAR

La ER no tiene cuadro clínico propio; sin embargo, hay situaciones clínicas que deben inducir su sospecha (Tabla 2).

TABLA 2

#### CONDICIONES CLINICAS SUGERENTES DE ENFERMEDAD RENOVASCULAR DEL PACIENTE HIPERTENSO

- Inicio antes de los 30 o después de los 50 años
- Hipertensión arterial severa o de curso acelerado desde su inicio\*
- Cambio en curso previamente estable de la hipertensión\*
- Compromiso no explicado de la función renal
- Deterioro de la función renal consecutivo al uso de fármacos bloqueadores de la enzima convertidora de angiotensina\*
- Hipertensión arterial de difícil manejo
- Estigmas de patología arterial oclusiva extrarrenal
- Atrofia renal unilateral
- Soplo en flanco o fosa lumbar\*
- Cruce AV grado III o IV en el fondo de ojo
- Hipokalemia sin uso previo de diuréticos

\* Debe ir directamente a estudio angiográfico

A pesar del avance de las técnicas de diagnóstico no invasivo, la confirmación de ER requiere de estudio angiográfico. Sólo este examen permite definir con precisión la anatomía vascular del riñón para decidir sobre la modalidad terapéutica óptima para cada paciente.

La cintigrafía asociada al uso de bloqueadores de enzima convertidora de angiotensina ha alcanzado en nuestro medio niveles de sensibilidad y especificidad muy satisfactorios, especialmente en la sospecha de lesiones críticas unilaterales. Sin embargo, nos informa solamente sobre la repercusión funcional de la posible lesión vascular, estando la información anatómica vascular más allá de sus posibilidades. El ultrasonido, con la técnica del eco-Doppler color, requiere de experiencia considerable para demostrar el sistema vascular del riñón; sin embargo, la ecografía nos provee de una información anatómica precisa respecto del tamaño, contorno y textura renal. Llegado el momento de la toma de decisiones, la angiografía resulta aún indispensable.

Las pruebas funcionales basadas en la medición de renina en vena renal o periférica, con o sin estimulación, y su respuesta al uso de fármacos como el captopril, escapan al ámbito de esta discusión. Sólo

baste recordar que la revascularización del riñón afectado tiene mejores expectativas de éxito si las pruebas funcionales son positivas. Si éstas resultan negativas o ambiguas, vale decir, no logran establecer la participación del sistema renina-angiotensina en un determinado caso, no es descartable la posibilidad de control o "ablandamiento" de la hipertensión arterial post-revascularización.

La angiografía es el método de estudio fundamental para el diagnóstico de ER. Sin embargo, dado su costo, su indicación debe ser fundamentada en los hechos clínicos mencionados. La técnica convencional consiste en la inyección de contraste en la aorta o selectivamente en la arteria renal, con tomas seriadas en un breve lapso. Su principal riesgo radica en el uso de un volumen importante de medio de contraste potencialmente nefrotóxico y en la manipulación de catéteres en el lumen de un vaso enfermo. Su uso es necesario para definir con máximo detalle la anatomía vascular extra e intrarrenal, los vasos colaterales y la impregnación nefrográfica.

Durante la última década se ha difundido la angiografía por sustracción digital, de disponibilidad aún limitada en nuestro medio. Esta técnica, mediante la manipulación computarizada de las imágenes, obtiene información anatómica útil para el diagnóstico con pequeñas cantidades de contraste. Su indicación es de elección en los pacientes con compromiso de la función renal.

#### INDICACIONES DE REVASCULARIZACION DE ENFERMEDAD RENOVASCULAR

Las alternativas terapéuticas en hipertensión secundaria por ER incluyen el manejo farmacológico, la dilatación endoluminal y la cirugía. Cada una de ellas tiene indicaciones y limitaciones, lo que obliga al clínico a un cuidadoso estudio para indicar la mejor alternativa en cada caso. De las tres formas de manejo, sólo la revascularización—endoluminal o quirúrgica— modifica la historia natural de la enfermedad.

El tratamiento farmacológico se expone en otro artículo de este Boletín. Se debe enfatizar que durante el manejo farmacológico, la existencia de estenosis u obstrucción arterial puede precipitar el deterioro de la función renal, ya que si la estenosis no ha sido corregida, el logro de normotensión sistémica se asocia a una reducción de la presión de perfusión renal. Este efecto es especialmente crítico si existen lesiones bilaterales; por los mecanismos de acción a nivel del nefrón, el deterioro de la función renal puede ser dramático con el uso de bloqueadores de enzima convertidora. Por lo tanto, estos pacientes deben ser cuidadosamente monitorizados durante el tratamiento médico, para evitar un efecto adverso sobre la función renal.

La indicación de revascularización renal por enfermedad renovascular persigue uno o ambos de los siguientes objetivos:

- Curación o mejoría de la hipertensión arterial.
- Preservación o recuperación de la función renal.

Previamente a la consideración de cualquier alternativa de revascularización, se debe conocer no sólo la etiología, gravedad y extensión de la lesión vascular, sino también el estado del riñón contralateral y de la función renal global, o idealmente la función renal de cada riñón por separado, de modo que sea posible la correcta evaluación clínica de los resultados obtenidos. Por ejemplo, no cabe esperar la misma respuesta de la presión arterial después de la revascularización en una paciente de 35 años, hipertensa de corta evolución, con una lesión fibrosa unilateral y función renal normal, que en un paciente de 72 años, hipertenso de larga evolución, con aterosclerosis aortorenal bilateral y creatinina elevada.

Las indicaciones actuales de revascularización renal, desde el punto de vista clínico-angiográfico, se exponen en la Tabla 3.



**TABLA 3****INDICACIONES DE REVASCULARIZACION RENAL POR ENFERMEDAD RENOVASCULAR**

- Lesiones fibrosas uni o bilaterales, extra o intrarrenales
- Lesiones ateromatosas uni o bilaterales, ostiales o distales hemodinámicamente significativas
- Lesiones arteriales congénitas o inflamatorias, en especial en niños
- Lesiones críticas en hipertensos esenciales con ER secundaria
- Reestenosis severa posterior a algún procedimiento de revascularización
- Aneurisma de la arteria renal de más de 2 cm de diámetro
- Oclusión total de la arteria renal con demostración de tamaño renal > 8 cm y evidencia de viabilidad
- Oclusión arterial aguda embólica, traumática, trombótica o por disección

**TABLA 4****LESIONES "FAVORABLES" PARA DILATACION ENDOLUMINAL**

- Displasias fibrosas
- Ateroma focal no ostial
- Estenosis postquirúrgica

Las lesiones más "favorables" para intervención endoluminal o quirúrgica se exponen en las Tablas 4 y 5.

**TECNICAS DE REVASCULARIZACION RENAL Y RESULTADOS****Dilatación endoluminal**

Desde su introducción, en 1978, la dilatación endoluminal se ha transformado en una alternativa altamente atractiva para el tratamiento de lesiones estenosantes en cualquier territorio vascular. Tal como señalara, en el territorio renovascular hay lesiones más favorables para esta técnica, siendo el procedimiento de elección en la fibroplasia medial, y estando prácticamente contraindicada en los ateromas ostiales, especialmente si son bilaterales.

La intervención se efectúa en forma percutánea bajo control radioscópico. Un catéter con un balón en su extremo distal es introducido en forma selectiva en el vaso afectado. La insuflación del balón distiende la pared arterial, compactando y/o fracturando la estenosis, lo que permite en cerca del 90% de los casos aumentar el lumen residual. Esta técnica no debe ser aplicada por quienes no dispongan de entrenamiento adecuado, y dada la posibilidad de complicaciones agudas que van

**TABLA 5****LESIONES "FAVORABLES" PARA REVASCULARIZACION QUIRURGICA**

- Ateroesclerosis focal ostial uni o bilateral
- Ateroesclerosis renal asociada a patología quirúrgica de la aorta (aneurismas, etcétera)
- Arteritis de Takayasu
- Reestenosis recurrente postangioplastia
- Enfermedad renovascular en niños

**TABLA 6****RESULTADOS DE LA DILATACION ENDOLUMINAL 1981-1987**

AUTOR/AÑO	# PAC	FALLA TECNICA (%)	CURACION (%)	MEJORIA (%)	FRACASO (%)
Martin/81	31	16	25	21	54
Colapinto/82	68	15	18	56	26
Geykes/83	70	3	20	41	39
Sos/83	89	24	29	25	46
Tegtmeyer/84	98	7	26	67	7
Miller/85	63	13	29	31	40
Martin/85	94	13	15	46	39
Kaplan/85	80	14	26	36	38
Kuhlman/85	65	8	34	38	28
Bell/87	33	9	25	47	28
TOTAL	691	12	24	43	33



desde la oclusión por trombosis a la ruptura arterial, es recomendable contar con el respaldo de un equipo quirúrgico. La principal ventaja de esta técnica radica en el menor costo, principalmente por una hospitalización más breve. En la Tabla 6 se resumen los resultados de series con más de 30 casos, comunicados durante la última década. La mortalidad comunicada post dilatación oscila entre 0% y 3%

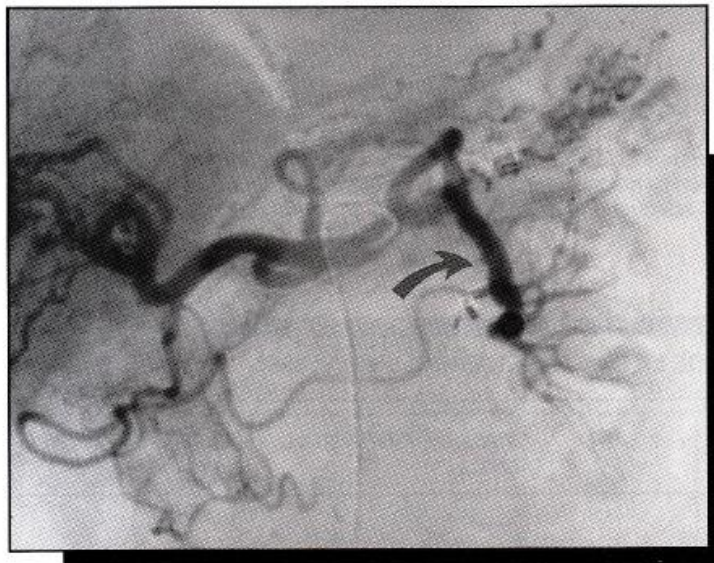
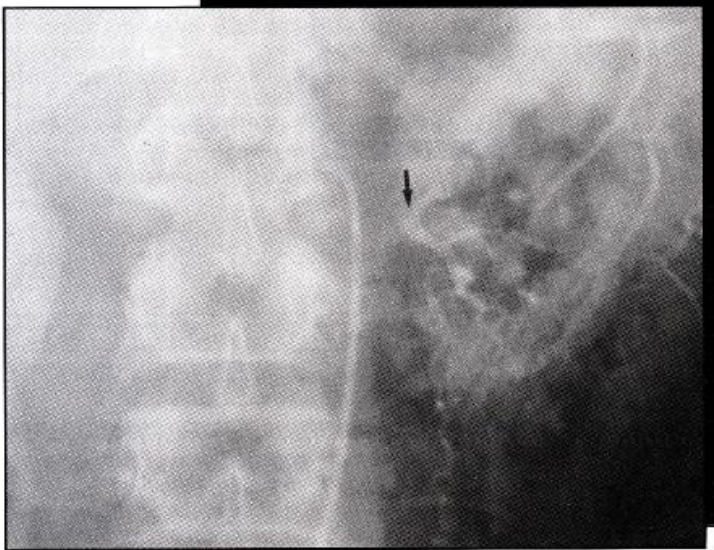


Figura 3. A: Fase tardía de aortografía abdominal que revela llene del hilio renal izquierdo. En fase precoz se demostró la oclusión total de la arteria renal izquierda en su origen. B: Control angiográfico postoperatorio de revascularización renal izquierda por anastomosis de la arteria esplénica a la arteria renal izquierda. Estudio selectivo del tronco celiaco.

### Cirugía de revascularización

La cirugía de revascularización renal tiene más de 40 años de trayectoria. La técnica más utilizada ha sido el puente aortorenal con vena safena. La introducción en los últimos años de la revascularización directa por anastomosis de la arterial renal con la arteria esplénica o hepática, ofrece perspectivas de menor riesgo operatorio y mejores resultados en el largo plazo (Figura 3).

Los resultados de la cirugía de revascularización renal deben ser analizados según la patología arterial causal, ya que la ER por lesiones fibrosas afecta a un grupo de pacientes definitivamente de menor riesgo que aquellos portadores de aterosclerosis (Tablas 7 y 8). La notable reducción de la mortalidad operatoria observada en la última década (del 5% - 10% de los años '60 y '70), es fruto de un mejor conocimiento de la fisiopatología de la enfermedad, del notable progreso en el diagnóstico por imágenes, de la incorporación de técnicas de microcirugía, del avance en el cuidado perioperatorio, etcétera.

La revascularización se ha extendido al grupo de pacientes hipertensos por ER y en avanzada falla renal, con episodios de edema pulmonar e incluso en hemodiálisis, casos tradicionalmente considerados fuera del alcance quirúrgico. La demostración de ER severa bilateral o en un riñón único viable, tiene indicación de eventual revascularización, la que permite recuperar una función adecuada en más de dos tercios de los casos, mejorando la expectativa y calidad de vida de estos pacientes.

Durante la última década, en nuestro Hospital Clínico hemos efectuado 117 revascularizaciones renales en 90 pacientes, incluyendo 6 niños menores de 12 años (Figura 4). La mortalidad operatoria global en la cirugía renal aislada alcanza a 1,8% (1 de 53 pacientes), correspondiente a un caso de 72 años, monorreno en insuficiencia renal terminal, que fallece por complicaciones asociadas a la hemodiálisis. En la cirugía renovascular combinada con reconstrucción aórtica por aneurisma u oclusión aortoiliaca, la mortalidad operatoria alcanza a 5,4% (2 de 37 pacientes).

La decisión de efectuar revascularización endoluminal por dilatación percutánea o una intervención quirúrgica directa, depende de las características radiológicas de la lesión arterial, de la patología causal y su historia natural, de la experiencia y disponibilidad de un equipo médico que debe incluir angiografistas y cirujanos expertos. Antes de decidir optar por una determinada forma de tratamiento se deben conocer los riesgos y resultados contemporáneos con la técnica a utilizar y en manos del equipo profesional disponible. No menos importante es considerar las patologías asociadas y el costo global del tratamiento.

**TABLA 7**  
**CIRUGIA DE REVASCULARIZACION RENAL**  
**POR LESIONES FIBROSAS**

INSTITUCION	AÑO	CASOS #	CURACION (%)	MEJORIA (%)	FRACASO (%)	MORTALIDAD (%)
U. Michigan	1961-80	144	55	39	6	0
U. Baylor	1959-79	113	43	24	33	0
U. California	1964-80	77	66	32	2	0
U. Lund	1971-77	40	66	24	10	0
Clev. Clinic	1975-84	104	63	30	7	0
<b>TOTAL</b>		<b>478</b>	<b>56,8</b>	<b>31,0</b>	<b>12,2</b>	<b>0</b>

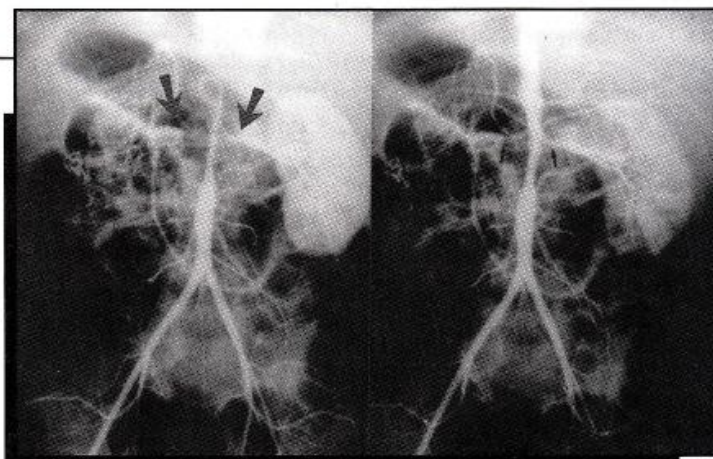


**TABLA 8**

**CIRUGIA DE REVASCULARIZACION RENAL POR ATEROESCLEROSIS**

INSTITUCION	AÑO	CASOS #	CURACION (%)	MEJORIA (%)	FRACASO (%)	MORTALIDAD (%)
U. Michigan	1961-80	35	29	52	19	4,4
U. Baylor	1959-79	360	34	31	35	2,5
U. California	1963-74	84	39	23	38	2,4
U. Lund	1971-77	66	49	24	27	1,5
H. Montpellier	1965-76	65	45	40	15	1,5
U. Indiana	1973-78	52	31	61	8	5,8
Clev. Clinic	1975-84	180	3	61	8	2,3
<b>TOTAL</b>		<b>942</b>	<b>34,8</b>	<b>40,8</b>	<b>24,4</b>	<b>2,7</b>

Figura 4. A: Aortografía de niña de 6 años hipertensa severa desde los 4, por hipoplasia congénita de la aorta visceral y fibroplasia intimal de ambas arterias renales (flechas). B: Control postoperatorio. Revascularización aorto-aórtica toracoabdominal y puente aortorrenal bilateral (flechas)



**REFERENCIAS BIBLIOGRAFICAS**

1. Working Group on Renovascular Hypertension. Detection, evaluation and treatment of renovascular hypertension. *Arch Intern Med*, 1987; 147: 820-829.
2. Schreiber MJ, Pohl MA, Novick AC. The natural history of atherosclerotic and fibrous renal artery disease. *Urol Clin NA*, 1984; 11:383-392.
3. Textor SC, Novick AC, Tarazi RC et al. Critical perfusion pressure for renal function in patients with bilateral atherosclerotic renal vascular disease. *Ann Int Med*, 1985; 102:308-314.
4. Novick AC, Ziegelbaum M, Vidt DG et al. Trends in surgical revascularization for renal artery disease. Ten years experience. *JAMA*, 1987; 257:498-501.
5. Jacobson HR. Ischemic renal disease: an overlooked clinical entity? *Kidney International*, 1988; 34:729-743.
6. Sos TA, Pickering TG, Sniderman K et al. Percutaneous transluminal angioplasty in renovascular hypertension due to atheroma or fibromuscular dysplasia. *N Engl J Med*, 1983; 309:274-279.
7. Ramsay LE, Waller PC. Blood pressure response to percutaneous transluminal

