

## ARCHIVO HISTÓRICO



El presente artículo corresponde a un archivo originalmente publicado en el **Boletín de la Escuela de Medicina**, actualmente incluido en el historial de **Ars Medica Revista de ciencias médicas**. El contenido del presente artículo, no necesariamente representa la actual línea editorial. Para mayor información visitar el siguiente

vínculo: <http://www.arsmedica.cl/index.php/MED/about/submissions#authorGuidelines>

## Pancreatitis aguda: tratamiento quirúrgico

**Dr. Jorge Martínez Castillo**  
*Servicio de Urgencia,  
Hospital Clínico Pontificia Universidad Católica de Chile*

**Dr. Osvaldo Llanos López**  
*Profesor Titular de Cirugía  
Departamento de Cirugía Digestiva*

El rol de la cirugía en el tratamiento de la pancreatitis aguda ha sido largamente discutido durante el presente siglo, yendo desde la abstención de cualquier intervención sobre el páncreas hasta la pancreatectomía total. No obstante, en los últimos diez años se ha establecido que la cirugía tiene claras indicaciones en el tratamiento de sus complicaciones más letales y constituye un elemento importante en el manejo interdisciplinario de esta enfermedad. La cirugía en la pancreatitis aguda será analizada siguiendo el curso de las tres fases de la enfermedad: temprana o precoz (0 a cuarto día), intermedia (quinto día a segunda semana) y tardía (a partir de la tercera semana).

### FASE TEMPRANA O PRECOZ

#### La cirugía y la duda diagnóstica en pancreatitis aguda

Durante la primera mitad de este siglo la pancreatitis aguda era habitualmente diagnosticada en autopsias o intervenciones quirúrgicas. El mejor conocimiento de su cuadro clínico y la disponibilidad de exámenes de laboratorio han permitido que hasta un 70% de las pancreatitis agudas sean diagnosticadas sin mediar una exploración quirúrgica. Con el progreso de los métodos de diagnóstico por imágenes en la última década, ha disminuido aún más la necesidad de efectuar laparotomías exploradoras, alcanzando ésta una cifra de sólo el 17% en nuestra experiencia. Sin embargo, la indicación quirúrgica por duda o error diagnóstico en pancreatitis aguda aún está presente en todas las series, debido a que no existe un examen diagnóstico específico y a que generalmente no se indica una tomografía axial computada (TAC) de abdomen ante signos evidentes de una peritonitis aguda difusa. Así, la indicación de una exploración quirúrgica en un grupo limitado de pacientes está dada por el riesgo de dejar una enfermedad intraabdominal grave sin tratamiento específico. Entre los diagnósticos diferenciales quirúrgicos más frecuentes están la colecistitis aguda, la úlcera péptica perforada, el infarto intestinal y la peritonitis aguda difusa de otro origen. Por otro lado, entre los cuadros médicos no abdominales que pueden simular una pancreatitis aguda están el infarto miocárdico de pared inferior, la pericarditis aguda, el aneurisma disecante de la aorta y la cetoacidosis diabética, entre otros. La coledocolitiasis puede llegar a ser indistinguible de una pancreatitis aguda, especialmente si se acompaña de una colangitis aguda.

Ante el hallazgo de una pancreatitis aguda edematosa en la laparotomía exploradora, es esencial una exhaustiva exploración

abdominal, de manera de establecer el diagnóstico sin errores. Si se encuentra una colelitiasis, realizar la cirugía biliar en este momento no implica un mayor riesgo para la evolución de la enfermedad y evita una eventual recurrencia de la pancreatitis aguda. Dejar drenajes en el lecho pancreático se asocia a un aumento de complicaciones sépticas tardías, por lo que actualmente no se recomienda.

#### La cirugía para detener o modificar el curso de la pancreatitis aguda

Diversas intervenciones quirúrgicas han sido propuestas con esta indicación (Tabla 1).

TABLA 1

#### PROCEDIMIENTOS QUIRURGICOS UTILIZADOS PARA DETENER O MODIFICAR EL CURSO DE LA PANCREATITIS AGUDA

##### FASE TEMPRANA

##### PROCEDIMIENTOS SOBRE LA PATOLOGIA BILIAR ASOCIADA

- Colecistectomía
- Coledocostomía
- Papiotomía endoscópica

##### PROCEDIMIENTOS PARA MODIFICAR EL CURSO DE LAS COMPLICACIONES SISTEMICAS

- Lavado peritoneal precoz
- Drenaje del conducto torácico

##### PROCEDIMIENTOS SOBRE EL PANCREAS PROPIAMENTE TAL

- Cirugía del drenaje pancreático precoz
- Cirugía resectiva pancreática precoz

**Cirugía biliar.** Con la demostración de cálculos biliares en las deposiciones de pacientes con pancreatitis aguda, se confirmó su papel patogénico, al causar una obstrucción temporal del conducto final común biliopancreático. Acosta propuso realizar la cirugía biliar durante los primeros dos días de evolución de la enfermedad (cirugía biliar precoz), obteniendo una disminución de la mortalidad y de la estadía hospitalaria. Encontró un cálculo impactado en la ampolla de Vater en el 72% de sus pacientes, lo que a su vez lo estimuló a realizar una cirugía biliar precoz.

Por otra parte, Kelly y Ranson han propuesto realizar la cirugía biliar en forma diferida, ya que en la experiencia de ambos la intervención sobre la enfermedad biliar asociada a la pancreatitis aguda se acompañó de un aumento significativo de la morbilidad y mortalidad. Además, cuando se ha realizado una colangiografía transparietohepática en pacientes con pancreatitis aguda y coledolitiasis, frecuentemente se ha demostrado una litiasis en el colédoco, pero rara vez se ha encontrado un cálculo impactado. Actualmente, el papel de la cirugía biliar tradicional en la primera fase de la enfermedad ha sido desplazado por los buenos resultados obtenidos con la papilotomía endoscópica. La colecistectomía se reserva solamente para una fase más tardía, para prevenir la recurrencia de la pancreatitis aguda en pacientes con colcilitiasis.

**Lavado peritoneal precoz.** Este controvertido procedimiento intenta modificar el curso de las complicaciones sistémicas precoces de la pancreatitis aguda grave secundarias a la presencia de sustancias vasoactivas en el exudado peritoneal. Su discutible utilidad ha determinado que no se haya implementado como un tratamiento de rutina.

**Drenaje del conducto torácico.** Desde 1970 es conocido que la administración de secretina se acompaña de un sostenido aumento del flujo linfático en el conducto torácico del perro. Al ligar el conducto pancreático se produce un aumento de la linforrea, con significativa elevación de las amilasas y otras enzimas en el torrente linfático del conducto torácico, lo que también ha sido demostrado en el hombre con pancreatitis aguda, pancreatitis crónica y en pacientes con ascitis pancreática intratable. Desde entonces, como una alternativa al lavado peritoneal precoz, autores europeos han efectuado el drenaje del conducto torácico, con objeto de evitar el paso a la sangre de las enzimas y sustancias vasoactivas liberadas en la pancreatitis aguda, con mejoría de sus complicaciones sistémicas precoces. Sin embargo, aún no se dispone de suficiente evidencia de la eficacia de este procedimiento.

**Cirugía de drenaje pancreático precoz.** En 1970, Lawson describió la operación que fue considerada clásica en la cirugía precoz de la pancreatitis aguda, que consistía en abrir la trascavidad de los epiplones, exponer la superficie del páncreas y dejar drenajes en su cara anterior. A esto se agregaba una colecistostomía, una gastrostomía y una yeyunostomía de alimentación (Figura 1). En su comunicación inicial tuvo un 74% de sobrevida. Si bien algunas series reprodujeron estos resultados, estudios posteriores controlados con criterios pronósticos más objetivos llegaron a conclusiones opuestas, con resultados inferiores a los del tratamiento médico. Actualmente, no hay evidencias de la utilidad de este procedimiento en la pancreatitis aguda.

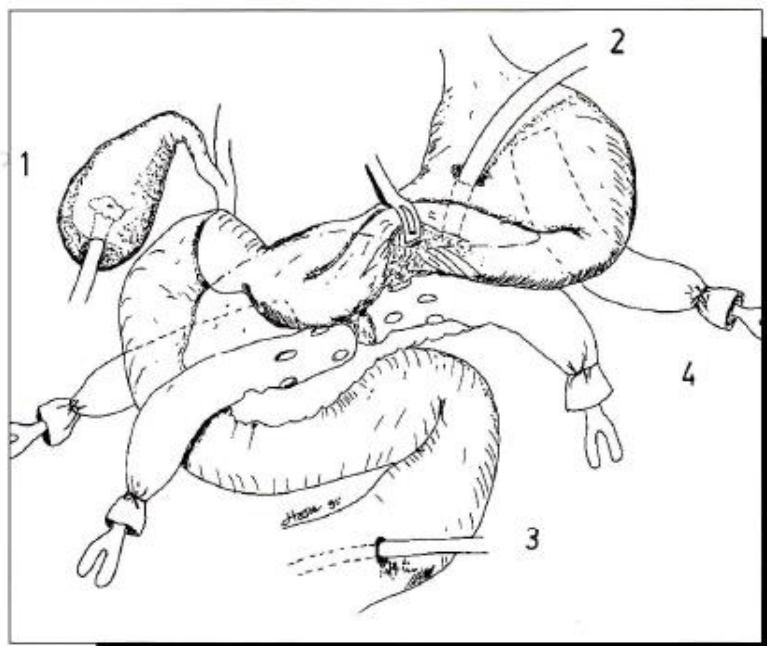


Figura 1. Operación propuesta por Lawson para el tratamiento de la pancreatitis aguda necrótica. 1: colecistostomía; 2: gastrostomía; 3: yeyunostomía; 4: drenajes.

**Cirugía resectiva pancreática precoz.** Desde que se propuso la resección del páncreas en la pancreatitis aguda fulminante, los defensores de esta forma agresiva de tratamiento basan sus argumentos en dos principios generales: el primero se refiere al beneficio que se obtiene al eliminar tejidos desvitalizados y necróticos, y el segundo, a la conveniencia de no dejar el sistema de conductos pancreáticos rotos en comunicación con el espacio intersticial. Un

tercer argumento propuesto es evitar las complicaciones sépticas tardías al eliminar el sustrato susceptible de infectarse.

Sin embargo, los resultados de esta cirugía precoz son discutibles; en primer lugar, porque la evaluación del daño anatómico en las pancreatitis agudas necróticas, hemorrágicas o destructivas en la operación no tiene exacta correlación con el compromiso sistémico

del paciente, mejor evaluado por criterios pronósticos objetivos. Así, un paciente con tres o cuatro criterios pronósticos de Ranson puede tener en una laparotomía un aspecto necrohemorrágico muy alarmante y la resección pancreática precoz puede tener similares buenos resultados a los que se obtienen sin intervenir al paciente. De hecho, series en que se evaluó la gravedad clínica de la pancreatitis aguda con criterios pronósticos, no demostraron los beneficios esperados de esta terapia resectiva precoz. Por otro lado, la variabilidad de la extensión de la resección propuesta por distintos autores, hace que la evaluación global de esta forma de terapia tampoco sea uniforme. Los resultados de un estudio prospectivo europeo que comparó la pancreatectomía subtotal precoz con el lavado peritoneal postoperatorio mostraron un aparente beneficio con la cirugía resectiva. Sin embargo, las diferencias observadas en la morbilidad y mortalidad no alcanzaron la significación estadística, y el grupo de enfermos con lavado peritoneal también había sido sometido a una laparotomía, a diferencia de lo propuesto por Ranson. Finalmente, la gravedad de la pancreatitis estimada según los criterios pronósticos de Ranson era sólo moderada (tres a cuatro criterios en promedio) para ambos grupos, con una letalidad superior a la observada por Ranson con el tratamiento conservador.

Ultimamente, estos mismos autores comunicaron una serie que compara resección pancreática precoz y lavado peritoneal, con resultados opuestos a los su primer estudio. Ya que si bien esta posición aún es sostenida por algunos autores, existe un mayor acuerdo en que actualmente no hay evidencias suficientes de la utilidad de este procedimiento en el tratamiento de la pancreatitis aguda grave en esta fase. Deberá evaluarse si podría llegar a tener un papel en los pocos pacientes con una pancreatitis aguda literalmente fulminante.

#### FASE INTERMEDIA

##### Tratamiento específico de las complicaciones

Cuando aparecen las colecciones pancreáticas y peripancreáticas y se delimitan las áreas de necrosis, la estricta evaluación clínica de la enfermedad con la ayuda del laboratorio para el diagnóstico de infección, determina dos grupos de enfermos: aquellos con infección pancreática y los con colecciones o necrosis estériles. Estos últimos no se benefician con el tratamiento quirúrgico y deben manejarse en forma médica. De esta manera, la única y gran complicación que se debe tratar quirúrgicamente en esta fase es la necrosis infectada (Tabla 2).

**Cirugía de la necrosis infectada.** La infección ocurre en alrededor del 10% de todas las pancreatitis agudas, si bien en las formas graves su incidencia puede llegar a un 40%-60%. Su frecuencia crece mientras mayor es la extensión de la necrosis y mayor el tiempo de evolución de la enfermedad, siendo máxima durante la tercera semana de evolución. La letalidad sin tratamiento quirúrgico es prácticamente de un 100%. La cirugía propuesta consiste en una extensa resección del tejido necrótico retroperitoneal ("necrosectomía"), que puede o no incluir grados variables de resección pancreática de acuerdo a los hallazgos locales y a la evaluación previa con TAC abdominal. El material infectado es semisólido, de manera que el drenaje percutáneo en esta fase de la enfermedad es generalmente inútil e incluso riesgoso. Es fundamental que la resección de tejido necrótico sea lo más completa posible, de manera de evitar reintervenciones que habitualmente se acompañan de alta morbilidad.

Entre los factores que han contribuido a mejorar los resultados de la cirugía en estos enfermos se pueden destacar dos. Uno es lograr una amplia exposición del territorio pancreático y retroperitoneal,

**TABLA 2**

#### PROCEDIMIENTOS QUIRURGICOS UTILIZADOS EN EL TRATAMIENTO ESPECIFICO DE LAS COMPLICACIONES DE LA PANCREATITIS AGUDA

##### FASE INTERMEDIA

###### Cirugía de la necrosis infectada

- Necrosectomía con drenaje cerrado e irrigación
- Necrosectomía con laparotomía o drenaje abierto
- Laparotomía programada

##### FASE TARDIA

###### Cirugía del absceso pancreático

- Drenaje cerrado e irrigación
- Drenaje abierto con laparotomía

###### Cirugía del pseudoquiste pancreático

- Drenaje externo
- Derivación interna:
  - cistogastrostomía
  - cistoyeyunostomía en Y de Roux
- Resección parcial

###### Cirugía de las emergencias en pancreatitis aguda

- Hemorragia retroperitoneal hemostasia quirúrgica
- Hemorragia digestiva alta hemostasia endoscópica hemostasia angiográfica gastrectomía parcial
- Hemorragia digestiva baja hemostasia endoscópica hemostasia angiográfica colectomía parcial
- Perforación gastroduodenal suturas, parches, resecciones, etc.
- Perforación de colon colostomía, ileostomía colectomía parcial

que permita la remoción más completa de todo el tejido necrótico. Esto se facilita con una laparotomía subcostal bilateral, la apertura del saco menor y la movilización de órganos como el duodeno y el colon, para obtener un mejor acceso al área afectada. El otro es la instalación rutinaria de una yeyunostomía de alimentación, que permite iniciar una nutrición adecuada en el momento oportuno en estos enfermos con elevados requerimientos calórico-proteicos. La nutrición enteral contribuiría también a controlar mejor el grave curso séptico, habitual en estos pacientes. Los drenajes que se colocan en las cavidades drenadas deben ser instalados de manera que permitan una irrigación continua con solución salina para remover los detritus residuales, las aminas vasoactivas y las enzimas pancreáticas, así como para evitar reinfecciones o colecciones residuales y complicaciones hemorrágicas retro o intraperitoneales.

Nuestra experiencia con esta cirugía ha sido favorable. Otra proposición ha sido dejar una amplia comunicación entre el lecho pancreático retroperitoneal y el exterior por medio de la laparostomía, evitando dejar drenajes y permitiendo realizar lavados retroperitoneales periódicos a través de ella. Sin embargo, se ha

comunicado una mayor frecuencia de hemorragias y fistulas intestinales con este procedimiento. También se ha propuesto una repetición programada de la laparotomía para completar el aseo retroperitoneal. En la Figura 2 se muestra un esquema del manejo actual de la pancreatitis aguda que llega a la infección pancreática.

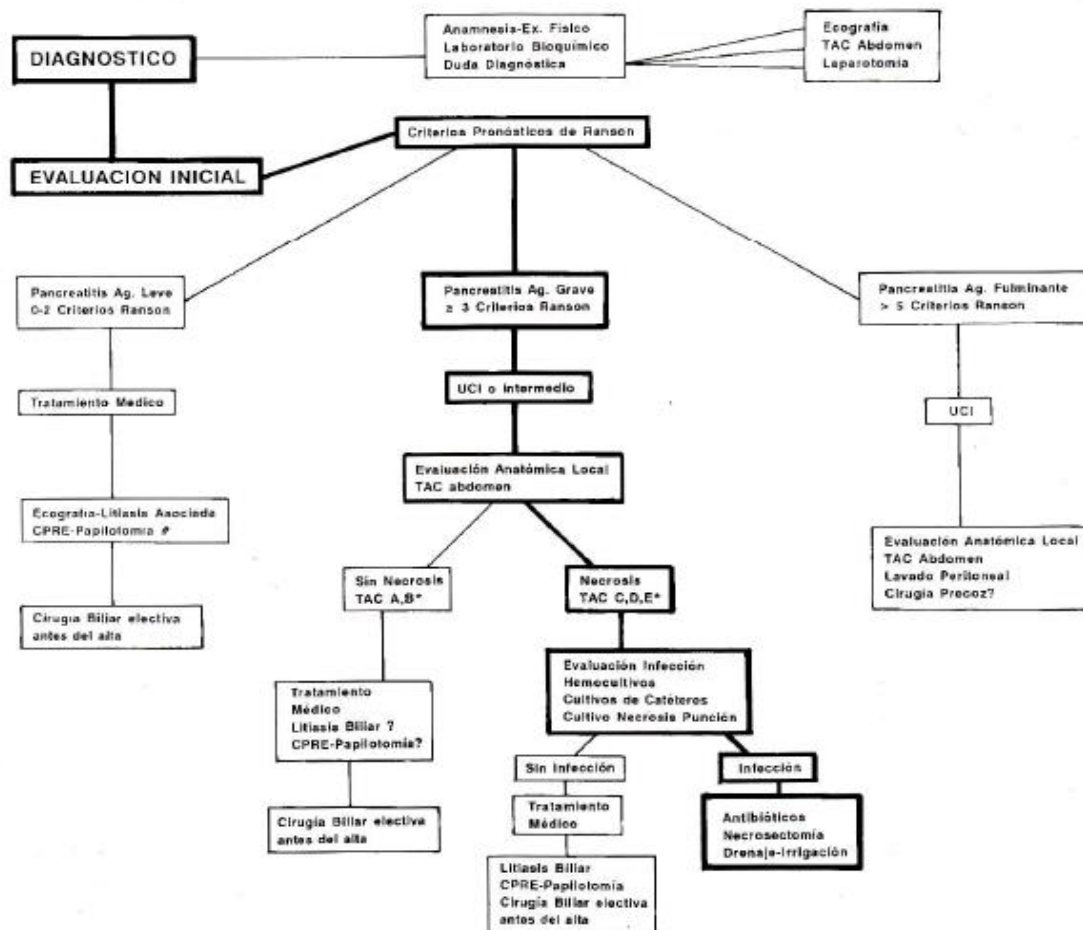
Figura 2. Algoritmo del tratamiento actual de la pancreatitis aguda. # CPRE: colangiopancreatografía retrógrada endoscópica.

\* Clasificación de TAC abdominal según Balthazar:

A: páncreas de apariencia normal;

B: edema de planos fasciales, páncreas aumentado de volumen, sin necrosis;

C: necrosis peripancreática en focos y focos de necrosis intraglandular; colecciones peripancreáticas múltiples o necrosis glandular  $\geq 50\%$ .



## FASE TARDIA

### Cirugía del absceso pancreático

La indicación operatoria por infección pancreática a partir de la tercera semana de evolución está dada por los mismos argumentos de la cirugía en la necrosis infectada. La diferencia sólo está en el contenido más líquido y purulento de las cavidades, que facilita su drenaje. En ocasiones, en abscesos uniloculares, generalmente secundarios a sobreinfección de un pseudoquiste, es planteable realizar un drenaje transgástrico o endoscópico. Sin embargo, la mayor parte de los abscesos pancreáticos son multiloculares y con contenido en diferentes etapas de licuefacción, por lo que se prefiere realizar un drenaje quirúrgico. Técnicamente, la intervención es

similar a la descrita para la necrosis infectada, aunque generalmente el drenaje se facilita por tener el absceso límites más precisos y contenido menos sólido. En ocasiones, la vía de drenaje utilizada es transmesocólica. El abordaje por vía posterior ha sido empleado por algunos autores para drenar colecciones alojadas en el espacio perirrenal y retrocolónico izquierdo, evitando así contaminar el peritoneo.

**Cirugía del pseudoquiste pancreático.** La cirugía del pseudoquiste pancreático se inició con el drenaje externo, que fue el tratamiento de elección de los grandes pseudoquistes hasta la década de los '50, debido a su simpleza técnica. Sin embargo, se acompañó de una importante morbilidad derivada de la fístula pancreática, que aparecía en el 10%-20% de los pacientes. Actualmente, la indicación de este procedimiento se limita al tratamiento

del pseudoquiste con paredes "inmaduras" o francamente roto, del pseudoquiste infectado, o como parte del tratamiento de la hemorragia intraquística, luego de realizar una prolija hemostasia. Si no es posible controlar la hemorragia, se ha propuesto realizar la resección de la parte del pseudoquiste adyacente al páncreas, única indicación de resección de un pseudoquiste pancreático.

Posteriormente se inició la cirugía de derivación interna del pseudoquiste, con la cistoduodenostomía, la cistogastrostomía o la cistoyunostomía con asa desfuncionalizada. La elección de una de estas alternativas depende de la ubicación anatómica del pseudoquiste y, para las dos primeras, requiere que el duodeno o el estómago forme parte de su pared. Si no es así, es preferible realizar una cistoyunostomía con asa desfuncionalizada en Y de Roux. Para realizar esta cirugía es indispensable que las paredes del pseudoquiste sean fibrosas y duras para practicar la anastomosis. Actualmente, es posible también drenar los pseudoquistes por métodos endoscópicos o percutáneos. Las derivaciones internas se realizan igualmente hacia el estómago o el duodeno. En ocasiones en que existe una comunicación entre el pseudoquiste y el conducto pancreático de Wirsung, se puede realizar un drenaje por medio de una prótesis instalada a través del propio conducto pancreático.

**Cirugía en las emergencias de la pancreatitis aguda.** La hemorragia retroperitoneal, la hemorragia digestiva, la isquemia y la perforación de vísceras vecinas, son graves complicaciones que requieren frecuentemente de una intervención quirúrgica, generalmente de emergencia.

Si bien se han intentado tratamientos no quirúrgicos de la hemorragia retroperitoneal por medio de una infusión sistémica de vasoconstrictores, como la vasopresina, o embolizaciones angiográficas, la mayoría de las veces su rendimiento es limitado, por lo que es necesario realizar una laparotomía. Los vasos arteriales más frecuentemente comprometidos son la arteria esplénica y sus ramas pancreáticas, o ramas derivadas de los vasos cólicos o de la arcada gastroepiploica. Con menor frecuencia un pseudoaneurisma de la arteria gastroduodenal o de la hepática es el origen del sangrado. Cuando la hemorragia es de origen venoso, puede estar comprometida la vena esplénica y más raramente la porta, las que suelen provocar hemorragias masivas muy difíciles de cohibir.

La hemorragia digestiva alta en la pancreatitis aguda se estudia y trata en forma similar a todas las hemorragias digestivas, y afortunadamente muchas de ellas son autolimitadas. En general, se realiza una endoscopia alta y eventualmente se puede intentar una

terapia de hemostasia local. La infusión sistémica de vasopresina también puede ser útil. Se ha practicado la embolización angiográfica en hemorragias masivas de origen gástrico con algún riesgo de necrosis por isquemia. En ocasiones, es necesario llegar a realizar resección gástrica ante una hemorragia digestiva alta masiva. La hemorragia digestiva baja en general se debe a isquemia del colon o a pseudoaneurisma de la arteria esplénica comunicado hacia el colon. Requiere de una intervención de emergencia cuando es masiva, aunque también se ha embolizado la arteria esplénica con buenos resultados.

La perforación del estómago, del duodeno o del colon son complicaciones muy graves de la enfermedad. Si hay una extensa necrosis del colon transversal, es necesario realizar resecciones parciales con colostomía y fístula mucosa. Si es localizada, a veces el contenido sale al exterior por un drenaje o por la laparotomía. En estos casos, la sola derivación del tránsito, en nuestra experiencia con una ileostomía en asa y posterior lavado del colon por su asa eferente (Figura 2), ha dado buenos resultados.

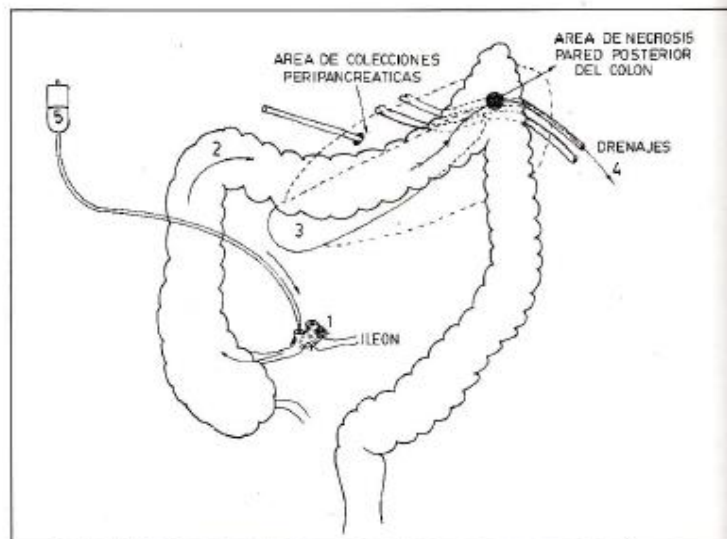


Figura 3. Lavado de fístula colónica por medio de una ileostomía en asa. 1: ileostomía; 2: colon; 3: fístula de colon; 4: drenajes; 5: solución electrolítica.

#### REFERENCIAS ESCOGIDAS

- Rattner DW, Warshaw AL. Surgical intervention in acute pancreatitis. *Critical Care Med*, 1988; 16:89-95.
- Kelly TR, Wagner DS. Gallstone pancreatitis: A prospective randomized trial of the timing of surgery. *Surgery*, 1988; 104:600-605.
- Mayer D, Mc Mahon M, Corfield A et al. Controlled clinical trial of peritoneal lavage for the treatment of severe acute pancreatitis. *N Engl J Med*, 1985; 312:399-404.
- Dreiling DA. The lymphatics, pancreatic ascites, and pancreatic inflammatory disease. Therapy for pancreatitis. *Am J Gastroenterol*, 1970; 53:119-131.
- Lawson DW, Daggett W, Civetta J et al. Surgical treatment of acute necrotizing pancreatitis. *Ann Surg*, 1970; 172:605-617.
- Kivilaakso E, Lempiinen M, Makelainen A et al. Pancreatic resection versus peritoneal lavation for acute fulminant pancreatitis. A randomized prospective study. *Ann Surg*, 1984; 199:426-430.
- Schöder T, Sainio V, Kivilaakso E et al. Pancreatic resection versus peritoneal lavage in acute necrotizing pancreatitis. A prospective randomized trial. *Ann Surg*, 1991; 214:663-666.
- Frey Ch F, Bradley EL, Beger HG. Progress in acute pancreatitis. *Surg Gynecol Obstet*, 1988; 167:282-286.
- Beger HG, Bittner R, Block S, Buchler M. Bacterial contamination of pancreatic necrosis. A prospective clinical study. *Gastroenterology*, 1986; 91:433-438.
- Sarr M, Nagomey D, Mucha Jr P, Johnson C: Acute necrotizing pancreatitis: Management by planned, staged pancreatic necrosectomy/debridement and delayed primary wound closure over drains. *Br J Surg*, 1991; 78:576-581.