

## ARCHIVO HISTÓRICO



El presente artículo corresponde a un archivo originalmente publicado en el **Boletín de la Escuela de Medicina**, actualmente incluido en el historial de **Ars Medica Revista de ciencias médicas**. El contenido del presente artículo, no necesariamente representa la actual línea editorial. Para mayor información visitar el siguiente

vínculo: <http://www.arsmedica.cl/index.php/MED/about/submissions#authorGuidelines>

## Ecocardiografía fetal

Dr. Jorge Andrés Robert Silva  
Profesor Auxiliar de Obstetricia y Ginecología  
Departamento de Obstetricia y Ginecología

Con la incorporación del examen ultrasonográfico (US) como técnica de diagnóstico y apoyo terapéutico, la posibilidad de conocer la anatomía fetal y su entorno es actualmente una realidad. De esta manera, el conocimiento más exacto de la condición fetal posibilita un manejo antenatal o neonatal que permite entregar las mejores posibilidades al binomio madre-feto.

Los equipos de ultrasonido de alta resolución han hecho posible la visualización de las distintas estructuras anatómicas del feto, entre ellas, el corazón. Las primeras publicaciones de ecocardiografía fetal aparecen en la literatura extranjera a fines de la década del '70. Desde entonces, y en forma progresiva, el examen se ha perfeccionado e incorporado al diagnóstico prenatal de enfermedad cardíaca congénita.

Entre las malformaciones congénitas, las que comprometen el corazón y las grandes arterias son las más frecuentes, y a la vez responsables de más de la mitad de las muertes por anomalías congénitas en la infancia. Su incidencia aproximada es de 9/1.000 nacidos vivos. Entre los principales factores de riesgo para malformación cardíaca congénita, destacan los antecedentes familiares de cardiopatía congénita (padres o hijo anterior), algunas enfermedades maternas (diabetes, lupus eritematoso, fenilketonuria), infecciones (rubéola, citomegalovirus), exposición a drogas (trimetadona, fenitoína, litio, alcohol) y la existencia de otra anomalía fetal sospechada por ultrasonido. De hecho, la presencia de otra malformación fetal se asocia a anomalía cardíaca en el 25% de los casos y, de

manera inversa, la presencia de malformación cardíaca conlleva un riesgo de otra(s) malformación(es) entre el 25% y 45%.

La ecocardiografía fetal supone el estudio mediante ultrasonido de la anatomía y de la función del corazón fetal. Con tiempo real, es posible estimar la relación del área cardíaca en relación con la torácica, observar la ubicación del corazón en el tórax, evaluar la anatomía cardíaca en distintos cortes que permiten visualizar las cuatro cavidades, el septum interventricular, el foramen oval, las válvulas atrioventriculares, los grandes vasos y sus válvulas, el ductus y el cayado aórtico (Figuras 1, 2 y 3). Debe destacarse que la sensibilidad, la especificidad y los valores predictivos positivo y negativo de la visión de cuatro cámaras cardíacas para el diagnóstico de malformación cardíaca fetal, son de 92%, 99%, 96% y 99%, respectivamente, lo que le confiere una gran utilidad. El modo M contribuye al análisis del ritmo y frecuencia cardíaca fetal (Figura 4). El Doppler con o sin color, incorporado al equipo de ultrasonido, hace posible determinar velocidad de flujo y direccionalidad de éste, particularmente en casos de insuficiencia valvular.

Las indicaciones para realizar una ecocardiografía fetal se mencionan en la Tabla 1. El examen debe realizarse idealmente entre las 24 y las 28 semanas de embarazo. En ese periodo el tamaño cardíaco y la cantidad de líquido amniótico permiten una clara visualización de los cortes antes descritos, a la vez que la densidad ósea de la parrilla costal a dicha edad gestacional no dificulta mayormente el examen. La obesidad materna, el oligoamnios o el

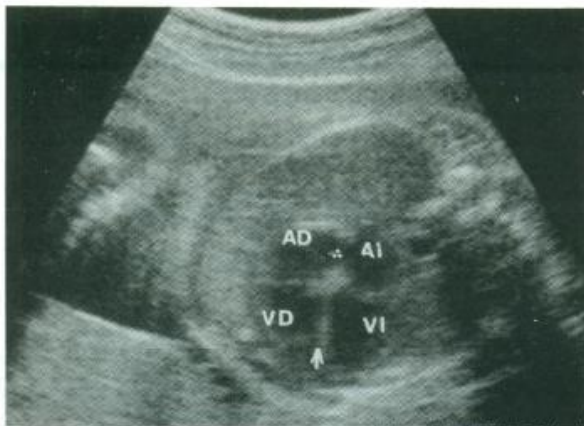


Figura 1. Corte transversal del tórax fetal. Imagen de cuatro cavidades cardíacas, septum interventricular y válvulas atrioventriculares.

VD: ventrículo derecho  
VI: ventrículo izquierdo  
AD: aurícula derecha  
AI: aurícula izquierda

La flecha señala el septum interventricular, mientras que el triángulo formado con puntos muestra el foramen oval.

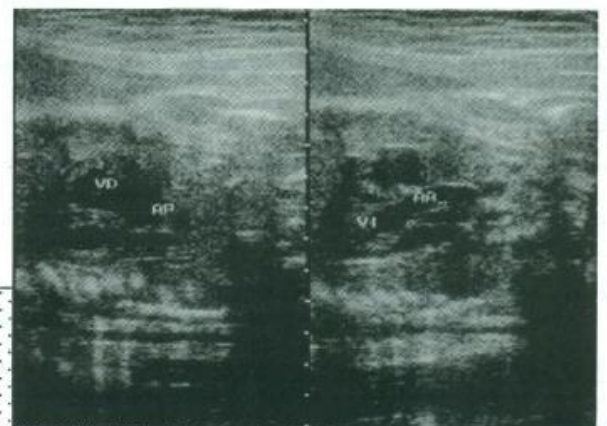


Figura 2. Izquierda: Eje largo de ventrículo derecho (VD) y salida de arteria pulmonar (AP).

Derecha: Eje largo de ventrículo izquierdo (VI) y salida de arteria aorta (AA).



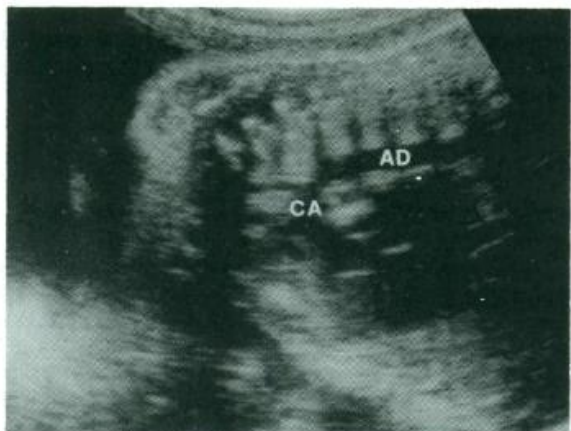

Figura 3. Cayado aórtico y sus vasos (CA). Aorta descendente (AD).

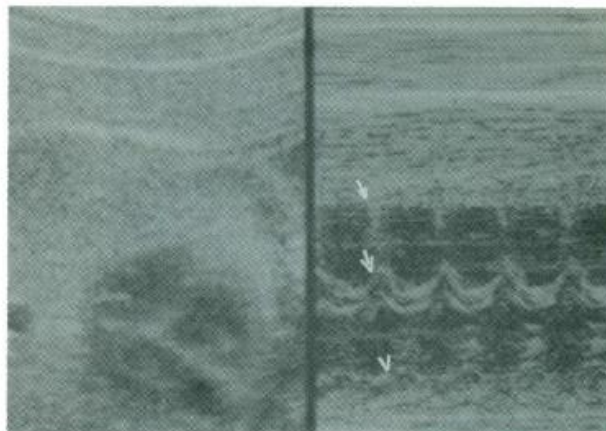


Figura 4. Modo M. Cursor pasa a través de aurícula izquierda (arriba), septum interventricular (al medio) y pared de ventrículo derecho (abajo).

polihidroamnios, la edad gestacional avanzada, el dorso fetal anterior y la placenta localizada en la pared anterior del útero, dificultan su ejecución.

Algunas de las malformaciones cardíacas susceptibles de ser diagnosticadas a través de la ecocardiografía fetal son descritas en la Tabla 2 y Figura 5. Del mismo modo, las alteraciones del ritmo cardíaco fetal, que pueden o no estar asociadas a anomalía estructural del corazón fetal, pueden ser reconocidas y en algunas ocasiones tratadas en la vida intrauterina, mejorando en forma importante

el pronóstico perinatal (Figuras 6 y 7). Una clasificación simplificada de las arritmias fetales se presenta en la Tabla 3.

Al concluir esta visión general respecto de esta técnica de exploración fetal, que es en la actualidad una realidad en nuestro medio, debemos reafirmar su utilidad. Frente al diagnóstico de normalidad en casos de riesgo de malformación, entrega a los padres y al equipo médico a cargo una espera tranquila respecto de la condición fetal. De la misma manera, frente al diagnóstico de alguna alteración, contribuye a una preparación de los padres y del equipo médico, de

TABLA 1

INDICACIONES DE ECOCARDIOGRAFIA FETAL

**Factores de riesgo fetal**

- Anomalia cromosómica fetal
- Malformación fetal extracardiaca
- Arritmia fetal
- Hidrops fetal no inmune
- Sospecha de malformación cardiaca fetal
- Polihidroamnios
- Retardo del crecimiento intrauterino severo

**Factores de riesgo materno**

- Cardiopatía congénita
- Exposición a teratógenos/drogas (litio, alcohol, anticonvulsionantes)
- Enfermedad materna (diabetes, lupus eritematoso, fenilketonuria)
- Infección materna (TORCH)

**Factores familiares**

- Cardiopatía congénita en padre o hermano

TABLA 2

PRINCIPALES MALFORMACIONES CARDIACAS CONGENITAS POSIBLES DE SER DIAGNOSTICADAS POR ECOCARDIOGRAFIA

**Visión de cuatro cámaras**

- Atresia de válvulas atrioventriculares
- Defectos del tabique
- Tumor cardiaco
- Malformación de Ebstein
- Desproporción ventricular (ventrículo único)
- Cardiomiopatía

**Eje largo del ventrículo izquierdo**

- Atresia/Estenosis aórtica
- Cardiomiopatía
- Hipoplasia ventrículo izquierdo
- Aorta cabalgante

**Eje corto de grandes vasos**

- Estenosis/Atresia válvula aórtica o pulmonar
- Transposición de grandes vasos
- Tronco arterioso
- Doble salida de ventrículo derecho



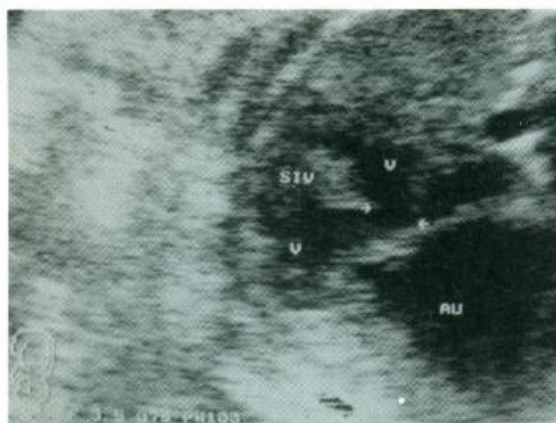


Figura 5. Canal atrioventricular  
 V: ventrículos  
 SIV: septum interventricular  
 AU: aurícula común  
 Las flechas señalan la comunicación interventricular.

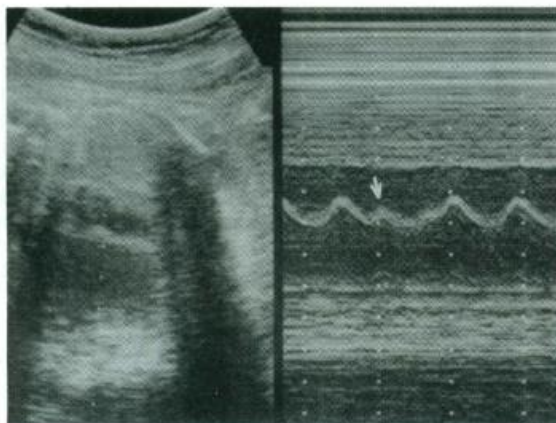


Figura 6. La flecha muestra una contracción auricular prematura.

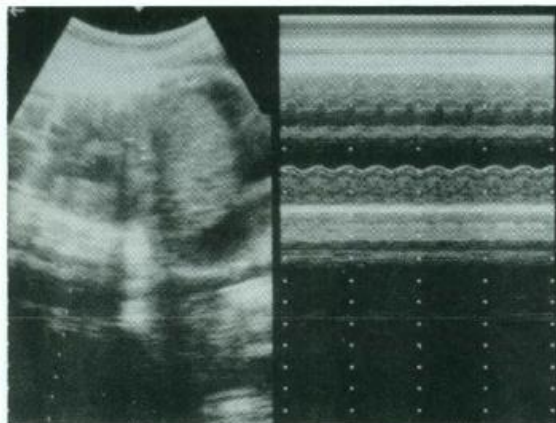


Figura 7. Taquicardia supraventricular.

modo de evaluar la necesidad de intervención. Esta supone, entre otras acciones, terapia intrauterina cuando sea necesario, la elección de la vía, edad gestacional y lugar del parto y el tratamiento neonatal adecuado a cada caso.

**TABLA 3**  
**CLASIFICACION DE LAS ARRITMIAS CARDIACAS**

- IRREGULARES**
- Contracciones prematuras:  
auricular  
ventricular
  - Taquiarritmia con bloqueo
- RAPIDAS**
- Taquicardia supraventricular:  
paroxística  
Wolff-Parkinson-White  
Flutter auricular  
Fibrilación auricular
  - Taquicardia ventricular
- LENTAS**
- Contracción auricular prematura con bloqueo
  - Bloqueo atrioventricular de 2º grado
  - Bloqueo atrioventricular completo
  - Bradicardia sinusal

**REFERENCIAS ESCOGIDAS**

1. Allan LD, Tynan M, Campbell S, Wilkinson JL, Anderson RH. Echocardiographic and anatomical correlates in the fetus. *Br Heart J* 1980; 44:441-451.
2. Kleinman CS, Hobbins JC, Jaffe CC, Lynch DC, Talmer NS. Echocardiographic studies of the human fetus: prenatal diagnosis of congenital heart disease and cardiac dysrhythmias. *Pediatrics* 1980; 65:1059-1067.
3. Copel JA, Pihu G, Kleinman CS. Congenital heart disease and extracardiac anomalies: associations and indications for fetal echocardiography. *Am J Obstet Gynecol* 1986; 154:1121-1132.
4. Copel JA, Pihu G, Green J, Hobbins JC, Kleinman CS. Echocardiographic screening for congenital heart disease: The importance of the four chamber view. *Am J Obstet Gynecol* 1987; 157:648-655.
5. Oyarzún E, Robert JA, Gormaz G, González P, Heusser F. Ecocardiografía fetal I: Fundamentos. *Rev Chil de Obstet Ginecol* 1991; 41(4):250-255.
6. Oyarzún E, Robert JA, Gormaz G, González P, Heusser F. Ecocardiografía fetal II: Diagnóstico prenatal de cardiopatías congénitas. Experiencia preliminar. *Rev Chil Obstet Ginecol* 1991; 41(4):256-262.
7. Kleinman CS, Copel JA. The prenatal diagnosis of structural heart disease. En: Creasy and Resnik: *Maternal fetal medicine. Principles and practice.* Saunders Company 1989; Philadelphia USA.
8. Kleinman CS, Copel JA, Weinstein EM et al. Treatment of fetal supraventricular tachyarrhythmias. *J Clin Ultrasound* 1985; 13: 265.