

ARCHIVO HISTÓRICO



El presente artículo corresponde a un archivo originalmente publicado en el **Boletín de la Escuela de Medicina**, actualmente incluido en el historial de **Ars Medica Revista de ciencias médicas**. El contenido del presente artículo, no necesariamente representa la actual línea editorial. Para mayor información visitar el siguiente

vínculo: <http://www.arsmedica.cl/index.php/MED/about/submissions#authorGuidelines>

Paciente con daño hepático crónico y sangramiento, que rechaza transfusiones de sangre

Editor:

Dr. Ricardo Gazitúa Harmsen
Profesor Auxiliar de Medicina
Departamento de Medicina Interna

Participantes:

Dr. Juan Carlos Glasinovic Radic
Profesor Adjunto de Medicina
Departamento de Gastroenterología

Dr. Mario Fava Peirano
Profesor Auxiliar de Radiología
Departamento de Radiología

Dr. Rodrigo Chuaqui Farrú
Instructor de Anatomía Patológica
Departamento de Anatomía Patológica

Dr. Antonio Rollán Rodríguez
Instructor de Medicina
Departamento de Gastroenterología

Paciente de 63 años, de sexo femenino. Entre sus antecedentes destacaban una apendicectomía, una colecistectomía y probablemente una tuberculosis. A los 56 años estuvo hospitalizada por una hepatitis crónica activa, pero no se tuvo más información respecto a este diagnóstico. No fumaba, y ocasionalmente ingería bebidas alcohólicas. De vez en cuando, tomaba espasmolíticos.

A los 61 años, estando en Roma, estuvo hospitalizada durante tres semanas. Se dispone de un resumen de los estudios efectuados en esa oportunidad. Consultó por dolor dorsal, aparentemente de origen osteoarticular. En el examen físico no se encontraron mayores alteraciones. Entre los exámenes efectuados, destacó una ecotomografía abdominal que mostraba una gran masa en el hígado, hiperecogénica y redondeada, de 10 cm de diámetro. La tomografía axial computarizada de abdomen permitió ver en el lóbulo derecho del hígado una masa ovalada, de 7 a 9 cm, con márgenes netos, densidad heterogénea, que captaba el medio de contraste. Una angiografía del tronco celiaco mostró que la masa hepática tenía una rica trama vascular de neoformación, con vasos tortuosos e irregulares. No se demostraron comunicaciones arteriovenosas anómalas. La lesión se apreciaba perfectamente redondeada y con una cápsula que se impregnaba con el medio de contraste. La vena esplénica era de trayectoria y calibre normal. La fase venosa mostraba una inversión del flujo de la vena coronaria estomáquica, y su calibre era 3 veces más grande que lo normal. En el fondo gástrico había várices. Una endoscopia digestiva alta mostró tres cordones varicosos en el esófago.

Entre los exámenes de sangre efectuados, se encontró un hematócrito de 36%, recuento de leucocitos de 3.700/mm³, con 32% de segmentados y 62% de linfocitos. La transaminasa oxaloacética (aspartato aminotransferasa) fue de 100 U/L (valor de referencia

[VR]: < 31 U/L), transaminasa pirúvica (alanina aminotransferasa) 103 U/L (VR: < 31 U/L), gama glutamiltranspeptidasa 63 U/L (VR: < 32 U/L), fosfatasa alcalina 625 U/L (VR: < 280 U/L), bilirrubina total 1,3 mg/dl (VR: < 1,0 mg/dl), con 0,5 mg/dl de fracción directa, protrombina de 17 segundos (59%), electroforesis de proteínas con albúmina 3,1 g/dl (VR: > 3,5 g/dl), gamaglobulinas 2,2 g/dl (VR: < 1,7 g/dl), distribuidas en banda ancha; glicemia 85 mg/dl (VR: < 100 mg/dl), nitrógeno ureico en sangre 35 mg/dl (VR: < 43 mg/dl), creatinemia 0,5 mg/dl (VR: < 1,2 mg/dl), sodio plasmático 136 mEq/L, potasio plasmático 3,3 mEq/L, antígeno de superficie para virus de hepatitis B (HBsAg) negativo. El examen de orina fue normal.

En relación a su última hospitalización, había estado activa y asintomática hasta cuatro días antes del ingreso. Luego comenzó a sentir dolor abdominal difuso, intenso, a ratos de tipo cólico, que no la dejaba dormir en la noche, y que no cedía con analgésicos inyectables. También presentó vómitos de aspecto bilioso. El tránsito intestinal se mantuvo aparentemente normal. Al examen físico, estaba muy comprometida, deshidratada, mal perfundida, con un llene capilar lento, presión arterial de 90/50 mmHg, pulso de 102 lpm y temperatura axilar 36,5°C. A pesar de este compromiso general, estaba lúcida, orientada y cooperadora. Se notaba ictericia en piel y mucosas. No había adenopatías. Las escleras estaban icteréricas y las pupilas isocóricas. La lengua estaba seca y tenía prótesis dentales en ambas arcadas. Las venas yugulares estaban colapsadas y la glándula tiroidea se palpaba normal. El corazón se auscultaba en dos tiempos, sin soplos ni ruidos agregados. La percusión y auscultación de los pulmones era normal. El abdomen se apreciaba distendido y era sensible a la palpación superficial y profunda, especialmente en la región periumbilical; los ruidos intestinales eran débiles y se esbozaba un signo de Blumberg. En las extremidades los pulsos estaban simétricos y no había edema.

En los exámenes de sangre, efectuados el día del ingreso, destacó un hematocrito de 32%, nitrógeno ureico 49 mg/dl (VR: < 20 mg/dl), creatinina 2,47 mg/dl (VR: < 1,1 mg/dl), protrombina 23,2 segundos (38%), bilirrubina total 2,45 mg/dl (VR: < 1,0 mg/dl), amilase 381 U/L (VR: < 180 U/L). Al día siguiente, el hematocrito había bajado a 19%, el recuento de leucocitos era de 10.300 /mm³, con 3% de baciliformes y 76% de segmentados; recuento de plaquetas 118.000 /mm³, sedimentación 61 mm a la hora. El perfil bioquímico mostró transaminasa oxalacética (aspártico aminotransferasa) 2.760 U/L (VR: < 37 U/L), láctico-deshidrogenasa 5.660 U/L (VR: < 225 U/L), fosfatasas alcalinas 643 U/L (VR: 225 U/L-117 U/L), colesterol total 148 mg/dl (VR: 130-200 mg/dl), proteína total 6,0 g/dl (VR: 6-8 g/dl), albúmina 2,5 g/dl (VR: 3,8-4,4 g/dl), glicemia 92 mg/dl (VR: 76-10 mg/dl), ácido úrico 6,1 mg/dl (VR: 2,4-7,0 mg/dl), calcio 8,0 mg/dl (VR: 8,1-10 mg/dl), fósforo 2,9 mg/dl (VR: 2,7-4,5 mg/dl). El antígeno de superficie para virus de hepatitis B (HBsAg) fue negativo. Los gases arteriales, respirando aire, mostraban una PaO₂ de 101 mmHg (VR: 105±4 mmHg), PaCO₂ 18,2 mmHg (VR: 35-45), pH 7,32 (VR: 7,35-7,45) y bicarbonato actual 9,3 mEq/L (VR: 21-27 mEq/l).

Una tomografía axial computarizada de abdomen mostró en el hígado un tumor hepático de 12 cm de diámetro; además, había abundante ascitis. Esta se puncionó y dio salida a un líquido de aspecto hemorrágico (no se dispone de un análisis de laboratorio de este líquido). El electrocardiograma mostró una taquicardia sinusal, con leves alteraciones de la repolarización ventricular.

Cuando la paciente ingresó al hospital, y estando plenamente consciente, firmó un documento—que ella misma proveyó—, en el cual dejaba constancia que, debido a su religión, no aceptaba ningún tipo de transfusión de sangre o derivados. Al mismo tiempo, exoneraba a los médicos, personal hospitalario y al hospital en general, de cualquier responsabilidad por los daños que pudieran resultar al seguir esas instrucciones. Permitía, sí, que se le administraran expansores no sanguíneos y cualquier otra forma de tratamiento alternativo.

Se inició el tratamiento con soluciones de cristaloides y Haemaccel®. También se indicaron ranitidina y vitamina K. La paciente evolucionó con dolor abdominal. A pesar de su hematocrito de 19%, se logró estabilizar hemodinámicamente. Se agregaron fbrículas hasta 37,2°C, y ante la posibilidad de una infección intraabdominal, se inició un tratamiento parenteral con cefazolina. En repetidas ocasiones, ante la pregunta de sus médicos, rechazó ser transfundida. Con mascarilla de Campbell, se aportó más oxígeno. Al tercer día del ingreso, presentó una abundante hematemesis y poco tiempo después falleció.

Dr. Juan Carlos Glasinovic. En resumen, se trata de una paciente de 63 años, en quien se formuló un diagnóstico de hepatitis crónica 8 años antes, sin que dispongamos de mayores antecedentes. Posteriormente, estando en Roma, se demostró un daño hepático crónico con hipertensión portal, y un gran tumor hepático. De regreso en Chile, y habiendo estado activa y asintomática, comenzó a presentar dolor abdominal y compromiso agudo del estado general, por lo que fue hospitalizada. En esta oportunidad, su última hospitalización, se efectuó una tomografía axial computarizada de abdomen que mostró que el tumor del hígado había crecido un poco. Además, se produjo una anemia aguda, que se atribuyó a un hemoperitoneo. Por decisión de la paciente, no se efectuó reposición de sangre, y falleció en el curso de una hemorragia digestiva alta, masiva.

A continuación analizaremos la información que tenemos disponible. Respecto al daño hepático crónico, no hay antecedentes preci-

sos ni marcadores de laboratorio que nos aseguren su etiología. No se dispone tampoco de un estudio histológico. Los exámenes efectuados en Roma, que muestran transaminasas y bilirrubina elevadas, tiempo de protrombina prolongado, hipoalbuminemia, hipergamaglobulinemia, y pancitopenia, son compatibles con un daño hepático, pero, sobre la base de ellos, no podemos decir si se trata de una hepatitis crónica o una cirrosis establecida.

No hay antecedentes precisos ni exámenes de laboratorio que nos aseguren la etiología del daño hepático. Además, los exámenes efectuados muestran que la paciente tiene una hipertensión portal. Desgraciadamente, no disponemos de las placas radiográficas del *scanner* abdominal efectuado en Roma, sino sólo del informe. Deseo solicitar al Dr. Mario Fava que nos comente los estudios radiológicos.

Dr. Mario Fava. Según el informe proveniente de Roma, habría una arteriografía que muestra un tumor encapsulado, que tiene una microcirculación que ellos denominan de neoformación. En cambio, sobre la base del *scanner* abdominal, ellos hablan de un angioliopoma hepático. Con el *scanner* de abdomen que hicimos en esta última hospitalización, creo que se trata de un tumor sólido del hígado, que está encapsulado, y que se asocia a lesiones vecinas de tipo satélite. Dentro de las posibilidades, creo que puede corresponder a un hepatoma.

Dr. Juan Carlos Glasinovic. La paciente se encontraba activa y asintomática hasta unos días antes de hospitalizarse. Cuando ingresó, se apreciaba muy comprometida. El abdomen estaba distendido, con ascitis, y un íleo paralítico. El hematocrito cayó de 32% a 19% en un día. La ascitis era algo hemorrágica, pero no se cuantificó la magnitud del sangramiento. Es posible que hubiera ocurrido una rotura espontánea del tumor. También es posible plantear una trombosis de la vena porta, secundaria a invasión tumoral, que determina un aumento de la presión portal y favorece un sangramiento de las várices esofágicas.

Respecto a la etiología del daño hepático, sabemos que el antígeno de superficie para el virus de la hepatitis B fue negativo. Esto no descarta totalmente esta posibilidad, tal como se ha demostrado mediante técnicas que detectan el DNA viral. Hubiera sido de gran utilidad contar con anticuerpos contra el virus de la hepatitis C, ya que esta entidad es causa frecuente de hepatitis crónica activa, y puede evolucionar a una cirrosis hepática y un carcinoma hepatocelular. No hay antecedentes ni elementos clínicos o de laboratorio respecto a una enfermedad hepática alcohólica. Como conclusión, lo más probable es que haya existido una infección por virus C o B que evolucionó hacia una hepatitis crónica activa, una cirrosis hepática y un carcinoma hepatocelular.

No es habitual que una paciente evolucione por más de 2 años con un tumor hepático. La mayoría de los pacientes fallecen 3 a 6 meses después que el tumor se ha diagnosticado. Las variedades encapsuladas, como este caso, se asocian a mayores tiempos de sobrevida. El hecho que el tumor se dé en el contexto de una hepatitis crónica activa y una cirrosis hepática, apoya la posibilidad de una infección por virus B o C.

Es posible que el rechazo de la paciente a ser transfundida no haya influido en el curso de los acontecimientos, dada la gravedad del cuadro de base. Estas situaciones ponen a prueba principios éticos del paciente y las actitudes del médico tratante. Le he solicitado al Dr. Carlos Quintana que comente sobre este aspecto.

Dr. Carlos Quintana. La paciente pertenecía a una secta cristiana que fue formada alrededor de 1870 en Estados Unidos. Ellos han

hecho una interpretación de la Biblia, específicamente respecto a los conceptos del Levítico, capítulo X, en relación a una prohibición explícita de comer sangre en cualquier forma, y asimilaron las transfusiones a este concepto. Para ellos no acatar este precepto es un pecado grave, que los pone en situación de perder su alma. Estamos, entonces, ante una errónea interpretación de la Biblia, de acuerdo a nuestros conocimientos y a nuestra Fe.

Hay que considerar que en moral hay dos tipos de errores: los que son vencibles y los que son invencibles. En los primeros, se puede superar el error a través de la razón. En el caso que nos preocupa, habría un error invencible, ya que no basta una argumentación racional para superarlo.

Hay que considerar que el médico tiene la exigencia moral de tratar de mejorar a su paciente. Este es el principio de beneficencia. Este principio se enfrenta a la libertad que tiene una persona a aceptar o rechazar un tratamiento o procedimiento. En el caso de esta paciente, además, transgrede el mandato de su religión, lo que significa para ella un grave pecado, y el médico podría estar, de este modo, induciéndola u obligándola a caer en ello. Por otra parte, hay que recordar que, de acuerdo a nuestra ética católica, más vale morir que pecar. Por lo tanto, hay ciertos principios que son más valiosos que la vida misma.

Expuesto el problema de esta forma, parece legítimo y ético no obligar a los pacientes que tienen esta religión a aceptar las transfusiones. A este respecto, los tribunales de justicia de Estados Unidos, con más experiencia sobre este tipo de problemas, han llegado a aceptar el rechazo que tienen los Testigos de Jehová a las transfusiones de sangre, aun en peligro de muerte. Incluso, en juicios contra médicos que habían efectuado transfusiones, se les ha obligado a indemnizar al paciente.

Ahora bien, ¿cuándo este principio puede ser desechado? Cuando el bien común está en juego. Esto ocurriría en el caso de hijos incompetentes, que no pueden decidir por sí mismos. De esta forma, hijos de Testigos de Jehová podrían ser transfundidos, porque, tal como lo planteó un juez norteamericano, cualquier ciudadano puede tener el derecho a ser héroe, pero no puede obligar a otra persona a ser mártir.

Hay que tener presente que el respetar estos principios éticos puede tener implicancias legales. Es un hecho conocido que la legalidad no siempre coincide con la ética. Por ello, el médico debe tomar los resguardos debidos, cuando se encuentra en situaciones como éstas.

Todo lo dicho no exime al médico de su responsabilidad moral en el sentido de tratar de convencer al enfermo de su error, pero sin emplear la coacción, ni tampoco dejar de darle el mejor tratamiento posible. En este sentido hay que destacar que en el último tiempo se han efectuado importantes progresos en el desarrollo de técnicas que permiten a los pacientes tolerar hematócritos muy bajos. Además, se han desarrollado soluciones de hidratación con capacidad de transportar oxígeno. Esta es una proyección muy interesante que permite, en muchos casos, soslayar el conflicto.

Otro aspecto pertinente en este análisis es el que no hay que confundirse y creer que personas que profesan esta Fe quieren cometer suicidio o eutanasia. Eso es errado. Ellos aceptan todas las medidas terapéuticas, e incluso le piden al médico que haga todo lo posible por salvar la vida del paciente. Sólo rechazan lo concerniente a transfusiones de sangre o derivados de ella. Y por último, aunque ellos tienen una interpretación errada de un pasaje de la Biblia, ello no nos autoriza a engañarlos transfundiéndoles al paciente por medio de algún subterfugio.

Dr. Juan Carlos Glasinovic. Resumiendo, podemos decir que la paciente tenía una probable infección por virus de la hepatitis B o C, cursó con una hepatitis crónica activa hasta llegar a configurarse una cirrosis hepática, y que en estas condiciones se manifestó un carcinoma hepatocelular.

Es posible que el cuadro abdominal agudo se debiera a una trombosis de la vena porta, por invasión tumoral. Esto podría haber agravado la hipertensión portal y desencadenado un sangramiento digestivo por ruptura de várices esofágicas. La anemia aguda habría producido hipoxia tisular, especialmente en el hígado. El aspecto hemático del líquido ascítico se debería a efracción del tumor hepático.

DIAGNOSTICO CLINICO

Cirrosis hepática secundaria a una hepatitis crónica activa, debida a infección por virus B o C.

Carcinoma hepatocelular

Trombosis de la vena porta por invasión tumoral

Hemorragia digestiva por ruptura de várices esófago-gástricas

Hemoperitoneo por efracción del tumor hepático

Lesiones tisulares por hipoxia aguda (especialmente del hígado)

RESULTADO DE LA AUTOPSIA

Dr. Rodrigo Chuaqui. El hígado se encontró de aspecto cirrótico, con su superficie irregular debido a nódulos pequeños, y en el interior se apreció una gran masa, algo amarillenta y necrótica, de aspecto tumoral (Figura 1). La paciente era colecistectomizada. Las venas cava, suprahepática y porta se encontraban libres de trombos e invasión tumoral. En algunas zonas del hígado se ven áreas pequeñas, sospechosas de corresponder a permeaciones vasculares del tumor y nódulos propiamente tales, de 3 a 10 mm, de naturaleza tumoral. En general, no se encontró infiltración grasa y había muy escasa degeneración hialina hepatocelular. Los nódulos cirróticos, de regeneración, se aprecian delimitados por un tejido fibroso inflamatorio. En su vecindad hay otros nódulos, en su mayor parte necróticos y hemorrágicos, que corresponden a un carcinoma hepatocelular bien diferenciado. Las células tumorales se ven sólo en la periferia de ellos, ya que todo el resto está necrosado (Figura 2). Es un tumor bastante bien diferenciado, microtrabecular, con nucléolos prominentes.

Se encontraron 2 litros de ascitis de aspecto serohemático, teñido de sangre. No correspondía a un hemoperitoneo franco. Había una gastritis erosiva hemorrágica, que en partes también compromete la mucosa del esófago (Figura 3). En la macroscopia se encontraron várices pequeñas, no complicadas. Había 2 litros de sangre fresca en el estómago.

En el riñón se encontró una enfermedad tubular aguda, con tumefacción turbia.

En resumen, el aspecto inflamatorio intenso del hígado, con necrosis en sacabocados, en un hígado cirrótico, permite plantear el diagnóstico de una cirrosis hepática del tipo posthepatitis, predominantemente micronodular. Además, se encontraron signos de hipertensión portal: ascitis, hiperplasia esplénica, várices esofágicas no complicadas; la hepatitis crónica presenta signos

acentuados de actividad. Había un carcinoma hepatocelular, de tipo masivo, predominantemente del lóbulo derecho, variedad microtrabecular, con permeaciones vasculares tumorales intrahepáticas.

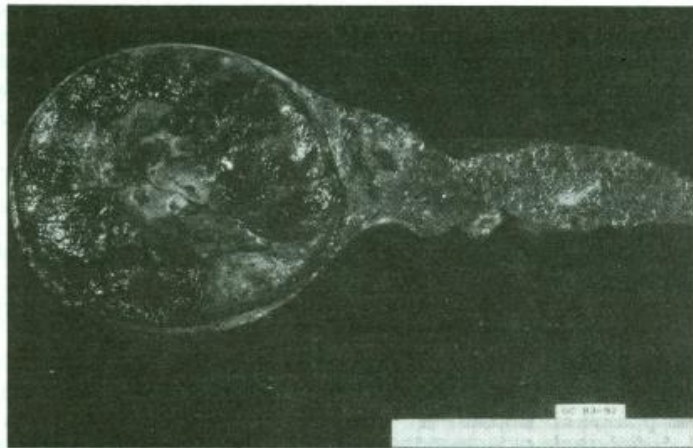


Figura 1. Superficie de corte hepático. Extenso tumor nodular en el lóbulo derecho, necrótico y hemorrágico. Resto de la superficie hepática, predominantemente micronodular.

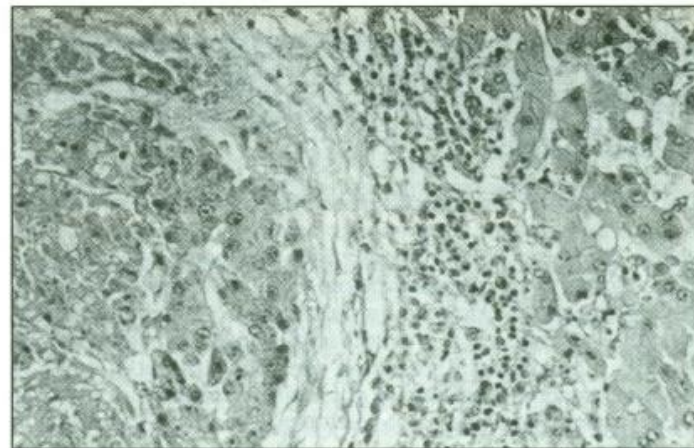


Figura 2. Microfotografía en la que se observa un nódulo de hepatocarcinoma bien diferenciado (izquierda) y tejido hepático nodular, no tumoral (derecha). Hematoxilina-eosina, 200 x.




Figura 3. Aspecto macroscópico de la mucosa gástrica. Se observan múltiples hemorragias laminares y erosiones en la curvatura menor y fondo gástrico.

COMENTARIO POSTNECROPSIA

Dr. Antonio Rollan. En realidad, el Dr. Glasinovic me ha dejado muy poco para comentar. Se vio una buena correlación entre los hallazgos de la autopsia y lo que él planteó.

Efectivamente, podemos aceptar que la paciente murió debido a una hemorragia digestiva alta, masiva, que la llevó a una anemia

Se practicaron tinciones histoquímicas con anticuerpos monoclonales contra el antígeno de superficie y central del virus de la hepatitis B, que fueron negativas.

aguda. Esto fue agravado por su decisión de no aceptar ser transfundida. Debemos aceptar que ocurrió una gastritis erosiva extensa, pero también se sabe que la anatomía patológica no es muy buena para el diagnóstico de várices, que son estructuras que se colapsan al sangrar el enfermo. Cuando el sangramiento es muy masivo, la primera posibilidad es que sea debido a várices esofágicas; éste podría ser el caso de la paciente, aunque no se haya demostrado en la autopsia.

El resto de los planteamientos del Dr. Glasinovic son totalmente válidos: una hepatitis crónica activa que derivó en una cirrosis hepática y se asoció a un carcinoma hepatocelular. De todas maneras, queda la duda sobre el origen de toda esta secuencia de eventos. Lo más probable es que haya sido una infección viral, de tipo B o C. La enferma no tenía una hemacromatosis ni un déficit de alfa-1-antitripsina.

Diagnósticos finales

Cirrosis hepática secundaria a una hepatitis crónica activa, probablemente por infección por virus de hepatitis B o C.

Carcinoma hepatocelular, de tipo masivo, predominantemente del lóbulo derecho, variedad microtrabecular, con permeaciones vasculares tumorales intrahepáticas.

Hemorragia digestiva alta masiva, por gastritis erosiva activa y extensa; probable ruptura de várices esófago-gástricas.