

Queratoquiste odontogénico, revisión de la literatura y serie de casos

Odontogenic keratocyst, literature review, and cases series

Luis Romo-Sanhueza^{1,2,*} , Lissette Betancourt- Contreras², Vania Díaz-Morales², Antonia Guzmán-Wolf²

Resumen

Introducción: El queratoquiste odontogénico es una lesión benigna, ubicada preferentemente en zona del tercer molar inferior y ángulo mandibular, con mayor prevalencia en hombres jóvenes. La combinación de técnicas quirúrgicas ha demostrado ser útil para la eliminación de la lesión de forma mínimamente invasiva. **Caso clínico:** se presentan dos casos resueltos mediante tratamiento conservador de los maxilares, utilizando técnica de descompresión y posterior enucleación. **Discusión:** se destaca la importancia de considerar variables como tamaño, localización y afectación estructural al elegir el tratamiento adecuado, siendo la descompresión seguida de enucleación la opción definitiva debido a su baja tasa de recidiva.

Palabras clave: queratoquiste; quistes odontogénicos; descompresión; tratamiento conservador.

Abstract

Introduction: Odontogenic keratocyst is a benign lesion around the lower third molar and mandibular angle, more prevalent in young men. The combination of surgical techniques has proven to help eliminate the lesion in a minimally invasive way. **Clinical case:** Two cases resolved by conservative treatment of the jaws are presented: decompression technique and subsequent enucleation to facilitate the excision. **Discussion:** The importance of considering size, location, and structural involvement when choosing the appropriate treatment is emphasized, with decompression and subsequent enucleation being the definitive option due to its low recurrence rate.

Keywords: keratocyst; odontogenic cysts; decompression; conservative treatment.

Fecha de envío: 2024-07-16 - Fecha de aceptación: 2024-09-03

Introducción

El queratoquiste odontogénico es definido por la Organización Mundial de la Salud (OMS) como un quiste del desarrollo de origen epitelial. Se describe cómo una lesión benigna, cuya prevalencia varía entre el 10% al 20% del total de los quistes odontogénicos y es derivado de los restos de la lámina dental (El-Naggar *et al.*, 2017; Forteza *et al.*, 2019; Ochoa *et al.*, 2023). Corresponde a la tercera lesión quística más frecuente en mandíbula, encontrándose principalmente en la zona del tercer molar inferior y ángulo mandibular (Sosa *et al.*, 2002; El-Naggar *et al.*, 2017). Además, se presenta más comúnmente entre la segunda y tercera década de vida, con un segundo *peak* de incidencia entre la quinta y sexta década. Destaca mayor predilección hacia hombres caucásicos en proporción de 2:1

en comparación con las mujeres, y una alta recurrencia que varía entre el 30% al 60% de los casos, lo que junto a su comportamiento localmente agresivo y alto potencial expansivo le hace destacar de entre las demás lesiones quísticas que afectan a los maxilares y provoca su necesidad de tratamiento (Sosa *et al.*, 2002; Leite *et al.*, 2011; Forteza *et al.*, 2019; Ochoa *et al.*, 2023).

Clínicamente, en su etapa inicial es una lesión de carácter asintomática, por lo que suele ser un hallazgo radiográfico. Sin embargo, en etapas avanzadas crece pudiendo comprometer estructuras como el seno maxilar o la rama mandibular al extenderse en sentido anteroposterior por el hueso medular y generar expansión de tablas óseas, desplazamiento dentario, fracturas patológicas, aumento de volumen, dolor, y secreción, e incluso parestesia del área

(1) Hospital Clínico Fuerza Aérea de Chile. Santiago. Chile.

(2) Escuela de Odontología. Facultad de Medicina. Pontificia Universidad Católica de Chile. Santiago. Chile.

*Autor de correspondencia: lromos@uc.cl



comprometida (Shear & Speight, 2008; Leite et al., 2011; Forteza et al., 2019; Ochoa et al., 2023). También se ha descrito en la literatura casos de desplazamiento, destrucción del piso orbitario y exoftalmos, es decir la protrusión del globo ocular, cuando el tamaño de la lesión ha comprometido el seno maxilar (Shear & Speight, 2008). Suele presentarse clínicamente como una lesión solitaria, pero también puede estar asociada al Síndrome de Gorlin-Goltz, caracterizado por la presencia múltiples de estas lesiones (Gilabert et al., 2013; Ochoa et al., 2023).

En cuanto a su expresión radiográfica, esta puede variar desde una lesión radiolúcida de aspecto unilocular o multilocular, con un patrón similar a "panal de abejas" y con márgenes corticalizados (Leite et al., 2011; El-Naggar et al., 2017; Ochoa et al., 2023). Esta apariencia le hace asemejarse a otras lesiones de los huesos maxilares; e incluso, en un 25-40% de los casos se ha desarrollado en relación con la corona de terceros molares incluidos, lo que le da una apariencia similar al quiste dentígero. Por esta razón, se hace imprescindible el estudio histopatológico para obtener un diagnóstico certero (Leite et al., 2011; El-Naggar et al., 2017; Forteza et al., 2019).

Histológicamente destaca por presentar una pared fibrosa revestida por una delgada capa de epitelio escamoso orto o paraqueratinizado distribuido en 5-8 células de espesor. Su superficie, cuando es paraqueratinizada, tiene un aspecto ondulado y dispone de una capa de células basales cuboideas o prismáticas en empalizada y bien definida (Leite et al., 2011; El-Naggar et al., 2017; Ochoa et al., 2023). En ocasiones es posible observar residuos de la lámina dental y quistes satélites insertos en el tejido conectivo, epitelio o pared capsular; cuya presencia puede asociarse con la posible recurrencia que varía entre un 0-50% y que según la literatura se encuentra relacionada al tratamiento, seguimiento posterior y la fragilidad de su membrana, la cual puede ser fragmentada durante su enucleación, traduciéndose en persistencias de remanentes en la cavidad o tejido óseo circundante (Forteza et al., 2019; Ochoa et al., 2023).

El tratamiento de esta lesión está sujeto al análisis de ciertas variables tales como: el tamaño, ubicación y compromiso de estructuras adyacentes. En la literatura se han descrito una variedad de tratamientos que va desde procedimientos conservadores complementados con métodos adyuvantes, hasta procedimientos más radicales tales como la resección (Leite et al., 2011; Ochoa et al., 2023), siendo esta última alternativa menos frecuente. Entre los tratamientos conservadores se describe la marsupialización con una tasa de recurrencia del 40% cuando es realizada sin terapia adyuvante. Dicha técnica consiste en la externalización del quiste

por medio de una ventana que comunica con la cavidad oral, disminuyendo la presión al interior de la lesión, lo que genera una disminución en su tamaño (Vega et al., 2013). Por otro lado, se encuentra la enucleación que registra una tasa de recurrencia del 26,09% cuando se lleva a cabo por sí sola, porcentaje que varía según la implementación de osteotomía periférica (18,18%), solución de Carnoy (50%) y en el último tiempo el 5-fluorouracilo (5FU) (Kaczmarzyk et al., 2012). Además, es frecuente realizar esta última técnica, previa descompresión de la lesión, lo que consiste en instalar una cánula de drenaje intralesional en el momento de la biopsia, a través de la cual, durante un período aproximado de tres meses, se realizan lavados periódicos con suero fisiológico o Clorhexidina al 0,12% (Miguez et al., 2022; Muñoz et al., 2023; De Santana et al., 2024). Así, parece haber consenso de que un uso combinado de estas técnicas, es decir, descompresión y posterior enucleación, resulta ser la mejor opción para la eliminación de la lesión evitando su recurrencia, y a su vez resulta ser más conservador. Respecto al uso de la solución de Carnoy, que se ha empleado luego de realizar la enucleación con el fin de eliminar posibles residuos queratoquísticos, es importante acotar que se ha descrito en la literatura asociación de esta sustancia con un efecto carcinogénico debido al cloroformo en su composición; sustancia que podría manifestar sus efectos incluso de manera tardía debido a su periodo de latencia. Es por esta razón que actualmente se está empleando la solución de Carnoy modificada que carece de cloroformo entre sus componentes (Reuber, 1979; Winters et al., 2023). Es importante señalar que esta solución no se empleó en los casos clínicos descritos a continuación.

Considerando lo expuesto anteriormente, el objetivo de esta revisión de literatura y reporte de casos es exponer el manejo clínico, estudio histopatológico y tratamiento conservador aplicado a dos casos de queratoquistes odontogénicos, uno maxilar y otro mandibular de gran tamaño en pacientes jóvenes.

Casos clínicos

Caso clínico 1

Paciente femenina de 18 años de edad, sin alteraciones sistémicas. Es derivada por hallazgo en radiografía panorámica (Figura 1). Durante la anamnesis, la paciente relató dolor inconstante en la zona del oído izquierdo EVA 4/10 (Escala Analógica Visual), no asociado a otro signo. Al examen clínico extraoral no se observaron alteraciones. Al examen intraoral se pesquisó un leve canteo del plano oclusal y aumento de volumen en zona vestibular izquierda de consistencia cortical o dura, sin cambio de coloración en el tejido circundante.

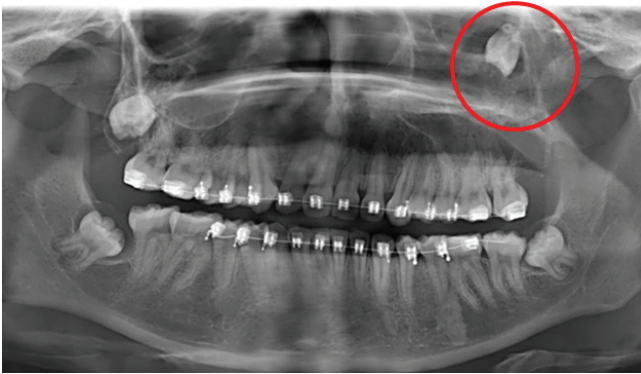


Figura 1: radiografía panorámica inicial donde se destaca en el círculo rojo el desplazamiento de pieza 2.8 al interior del seno maxilar del lado izquierdo.

Se solicitó una tomografía computarizada de haz cónico (CBCT) (Figura 2) en el que se observa el seno maxilar izquierdo ocupado, sugerente de lesión intrasinusal que adelgaza y desplaza cortical sinusal anterior y basal. En cortes axiales se aprecia expansión de pared medial y ruptura de pared lateral, con desplazamiento de diente 2.8 hacia la pared orbitaria del seno maxilar.

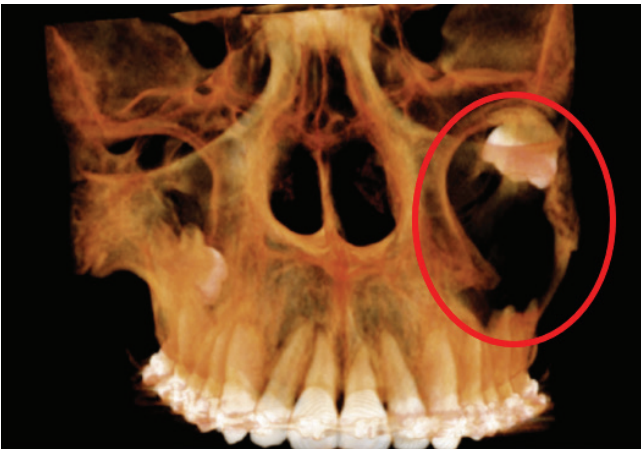


Figura 2: tomografía computarizada de haz cónico (CBCT), reconstrucción en tres dimensiones. En el óvalo rojo se observa ruptura de pared lateral, con desplazamiento de diente 2.8 hacia la pared orbitaria del seno maxilar.

Se realizó una primera intervención donde se obtuvo una muestra de la lesión para estudio mediante biopsia incisional y se instaló una cánula de descompresión en un solo tiempo operatorio. Se indicó a la paciente irrigar cada 12 horas mediante la cánula, utilizando Clorhexidina 0,12% por un periodo de 10 días.

El informe histopatológico describió la presencia de un revestimiento de epitelio de varias capas celulares carentes de papilas, con una superficie corrugada y paraqueratinizada, además de la presencia de un estrato basal con células cuyos núcleos se disponen en empalizada; descripción que permite diagnosticar un Queratoquiste Odontogénico.

Luego, una vez registrada disminución del tamaño de la lesión, se llevó a cabo una segunda intervención en la cual se realizó la exéresis de la lesión junto a la exodoncia del diente 2.8 posicionado en la pared orbitaria del seno maxilar izquierdo (Figura 3).

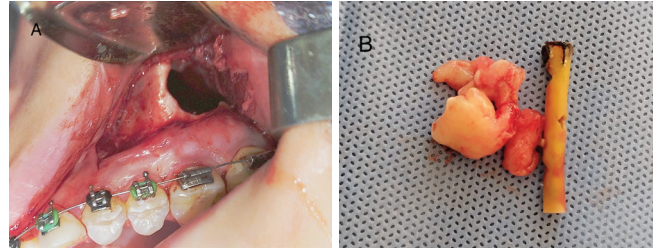


Figura 3: procedimiento clínico. A: colgajo mucoperióstico mediante incisión lineal en mucosa sobre los crevices de los dientes 2.4 a 2.7, con descarga lineal anterior al diente 2.4. Perforación realizada sobre la lámina ósea para acceder a la membrana quística. B: membrana quística y cánula de drenaje.

Caso clínico 2

Paciente masculino de 39 años, sin alteraciones sistémicas. Acude por evaluación de rutina. Al examen clínico extraoral se observó una leve asimetría facial. Al examen intraoral, se observó una zona difusa de características inflamatorias en la zona mandibular posterior izquierda que el paciente describió como asintomática.

Se solicitó como estudio imagenológico una radiografía panorámica y una tomografía computarizada de haz cónico (CBCT), en la que se observó una lesión radiolúcida multilocular asociada al tercer molar inferior izquierdo incluido, y que se extendía desde la raíz mesial del primer molar inferior izquierdo hasta la rama mandibular. En su espesor comprometía y desplazaba el canal mandibular, además de provocar rizálisis de la raíz distal del primer molar mandibular izquierdo y de ambas raíces del segundo molar mandibular izquierdo, sin pérdida de vitalidad asociada, y gran compromiso del borde basilar mandibular (Figura 4).

De acuerdo con el examen clínico y radiográfico, se propuso como hipótesis diagnóstica un Queratoquiste Odontogénico, y como diagnóstico diferencial, ameloblastoma.

Se realizó una primera intervención para llevar a cabo una biopsia incisional bajo anestesia local e instalación de una cánula de descompresión para realizar irrigación con Clorhexidina al 0,12% cada 12 horas por un periodo de 10 días.

El estudio histopatológico confirmó el diagnóstico de queratoquiste odontogénico.

Al cabo de seis meses se controló mediante una radiografía panorámica, en la que se observó una evolución favorable en la porción basilar de la mandíbula, además de la disminución del tamaño de la lesión (Figura 4).

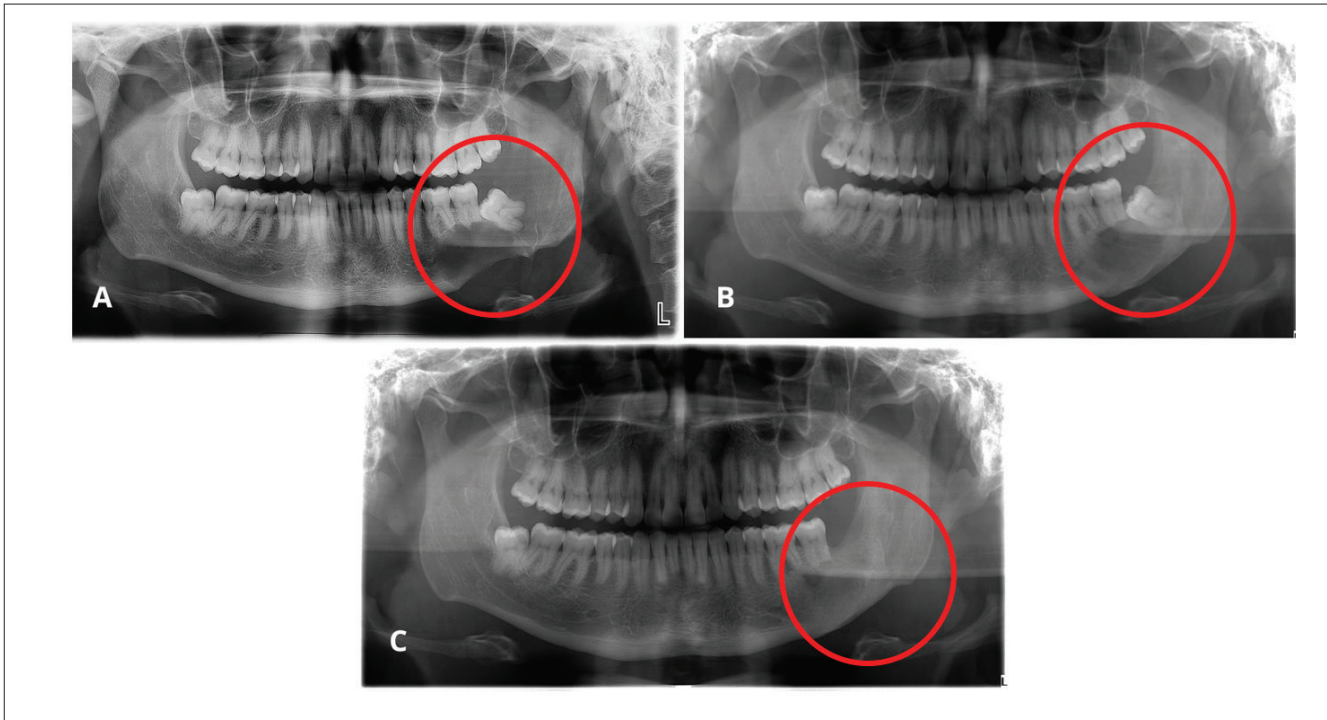


Figura 4: radiografías panorámicas del caso. A: Radiografía inicial. Dentro del círculo rojo se observa lesión osteolítica de forma redondeada, límites definidos no corticalizados en relación con cuerpo mandibular izquierdo, que compromete también la porción basilar mandibular. Ápices de dientes 3.6 y 3.7 presentan exorizálisis. B: radiografía de control 6 meses post intervención. Dentro del círculo rojo se observa disminución del tamaño de la lesión, además de corticalización de la porción basilar mandibular involucrada en la lesión. C: radiografía de control 18 meses post intervención. Dentro del círculo rojo se observa que la lesión presenta un tamaño considerablemente menor al inicial. Diente 3.8 ausente.

Discusión

El tratamiento indicado para la resolución del queratoquiste odontogénico resulta ser controversial, por lo que aún no hay consenso respecto a la mejor intervención. Por ello, la literatura respalda el uso de múltiples técnicas según su presentación clínica y radiográfica, entre las que se incluye la resección quirúrgica como tratamiento más radical y la descompresión, enucleación, marsupialización y el uso de terapias adyuvantes posterior a la enucleación como métodos conservadores.

La enucleación consiste en la extirpación de la lesión desprendiéndola del hueso. Aunque esta técnica se usa como tratamiento habitual en una gran variedad de quistes, resulta ser la con mayor tasa de recidiva cuando se realiza de manera simple, sin métodos adyuvantes. Esto se debe a la adherencia del fino revestimiento epitelial de la lesión al tejido óseo o al tejido blando circundante, lo que dificulta su eliminación indemne (Vega *et al.*, 2013; Miguez *et al.*, 2022).

Cuando se utilizan terapias adyuvantes como complemento, la tasa de recidiva disminuye de manera sustancial. Entre estos destacan la crioterapia, osteotomía periférica, solución de Carnoy y más

recientemente el 5-fluorouracilo (5FU); técnicas que permiten la eliminación de los posibles restos epiteliales de la pared quística que pudiesen permanecer adheridos al hueso adyacente y estimular la reincidencia. Sin embargo, algunas de ellas presentan desventajas importantes de mencionar.

La crioterapia consiste en la aplicación de nitrógeno líquido a -20°C sobre el tejido óseo posterior a la enucleación de la lesión, provocando necrosis celular y manteniendo fragmentos óseos inorgánicos que favorecen la regeneración ósea en la zona. Sin embargo, la falta de precisión puede provocar lesiones en tejido duro y blando, e incluso fracturas patológicas y alteraciones sensoriales si entra en contacto con estructuras nerviosas (Muñoz *et al.*, 2023; Ochoa *et al.*, 2023).

Por otro lado, la solución de Carnoy corresponde a una solución fijadora que tiene como finalidad impedir la recidiva de la lesión al eliminar las células residuales que quedan en la cavidad del quiste; sin embargo, en 2013 se prohibió su uso debido al cloroformo en su composición y su potencial carcinogénico, lo que llevó a sustituirla por una solución sin este compuesto, la solución de Carnoy modificada (Ochoa *et al.*, 2023; Winters *et al.*, 2023). Muñoz *et al.*,

(2023) se refiere a la aplicación de solución de Carnoy como una técnica agresiva, capaz de generar neurotoxicidad irreversible y daño en tejidos blandos, folículos dentales adyacentes a la zona a intervenir y en el margen óseo, limitando la posibilidad de un injerto óseo inmediato.

Con respecto al uso de 5FU, la literatura que respalda su uso en el tratamiento del Queratoquiste Odontogénico es limitada, por lo que sugieren más estudios.

Las lesiones que resultan ser de gran tamaño requieren de un enfoque más invasivo, siendo la resección en bloque el tratamiento a elección. A pesar de ser la opción más eficaz para evitar la recidiva, se debe siempre considerar ciertas variables, tales como el deterioro estético y funcional, además del impacto social y emocional que puede significar para el paciente. En estos casos, se utilizan técnicas de descompresión y marsupialización con la misma finalidad, minimizar el tamaño de la lesión y de la extensión quirúrgica. Si bien son técnicas similares, su diferencia radica en el uso de un dispositivo cilíndrico para evitar el cierre mucoso (Ochoa et al., 2023). Autores como Brancher *et al.*, (2020), proponen que el queratoquiste odontogénico puede ser tratado inicialmente mediante descompresión para facilitar la posterior enucleación, y mantener un riguroso control radiográfico para controlar su potencial recidiva. Del mismo modo, De Santana *et al.*, (2024) respalda que el uso de descompresión previa facilita el proceso de enucleación limitando factores relevantes como fracturas patológicas y preservando estructuras anatómicas.

La descompresión es una técnica que, mediante la instalación de una cánula y un riguroso protocolo de irrigación con suero fisiológico o clorhexidina al 0,12%, permite reducir la presión del líquido contenido en la cavidad quística, induce la aposición de tejido óseo hacia la pared del quiste y favorece cambios tanto en el epitelio devolviéndolo a la normalidad, como en el revestimiento del quiste, el cual se vuelve más denso facilitando así su remoción (Miguez *et al.*, 2022; Muñoz *et al.*, 2023; De Santana *et al.*, 2024).

Este procedimiento realizado por un lapso de 3 a 14 meses ha mostrado ser efectivo para la reducción de un 50 - 60% del volumen de la lesión, parámetros que permiten llevar a cabo una enucleación segura disminuyendo incluso a 0% la tasa de recidiva (Kwon *et al.*, 2020; Muñoz *et al.*, 2023). Kwon *et al.*, (2020) aseguran que la descompresión es más eficaz cuando se aplica por un largo periodo de tiempo, en pacientes jóvenes y cuando se utiliza en lesiones ubicadas en el maxilar posterior.

Sin embargo, es importante considerar las limitaciones asociadas a esta técnica, entre las que destaca el seguimiento y la necesidad de cooperación del paciente para llevar a cabo el protocolo de irrigación. Además, en estos tratamientos a largo plazo, es probable el desprendimiento de las suturas o la cánula que comunica la cavidad oral con la cavidad quística (Vega *et al.*, 2013).

Cual sea la opción de tratamiento a elegir, siempre se deben evaluar variables como el tamaño, la ubicación y el compromiso de estructuras adyacentes. Además de la mejor alternativa que logre erradicar la lesión y su vez disminuir la posibilidad de recidiva. Se deben evaluar cuidadosamente los riesgos y beneficios de cada opción terapéutica, priorizando la seguridad y el bienestar a largo plazo del paciente.

Conclusión

El queratoquiste odontogénico es una lesión que ha captado considerable atención en el campo de la odontología debido a su complejidad, su potencial agresividad y capacidad de recidiva, además de su manifestación asintomática en su etapa inicial, razón por la cual su identificación acaba siendo un hallazgo radiográfico. Su evolución puede ser significativamente agresiva, comprometiéndose estructuras como el seno maxilar o la rama mandibular. Esto se traduce en síntomas como edema, dolor, desplazamiento dentario e incluso parestesia en casos más severos. Además, su tasa de recurrencia y su predilección por ciertos grupos demográficos hacen que la lesión sea de un interés clínico importante.

El caso clínico presentado ilustra la complejidad y el enfoque multidisciplinario requerido para el manejo del Queratoquiste Odontogénico. La combinación de técnicas quirúrgicas como la implementación cánulas de descompresión previo a la enucleación demuestra la importancia de un abordaje integral para lograr resultados óptimos, reducir las tasas de recurrencia de esta lesión potencialmente agresiva y mantener una mirada conservadora en beneficio del paciente.

Reconocimientos

Contribuciones de los autores:

Luis Romo-Sanhueza, Lissette Betancourt- Contreras, Vania Díaz-Morales y Antonia Guzmán-Wolf: concepción, análisis y escritura del trabajo.

Conflictos de interés: los autores declaran no tener conflictos de interés.

Fuentes de financiamiento: no hubo fuentes de financiamiento.

Referencias

- Brancher G Q B, Cavalieri-Pereira L, Pedroso-Oliveira G, Macedo C J O, Altafin L, & Cavalieri-Pereira S. (2020). Removal of Odontogenic Keratocyst in Maxilla Through the Le Fort I Osteotomy. *International journal of odontostomatology* **14**(2), 249-256.
- De-Santana-Oliveira I T, Andrade-Pinho J N, Alves-da-Mota-Santana L, Hora-Santos T R, Costa-Gonçalo R I, Napier-de-Souza L, & de-Almeida-Souza L M. (2024). Decompression Associated with Irrigation with Elixir Sanativo® Before Enucleation of Odontogenic Keratocysts: Report of Two Cases. *International journal of odontostomatology* **18**(2), 129-134.
- El-Naggar AK, Chan JKC, Grandis JR, Takata T. and Slootweg PJ. (2017) Odontogenic and maxillofacial bone tumours. In: *WHO Classification of Head and Neck Tumours, 4th Edition* (203-260 pp.). IARC, Lyon.
- Forteza-López A, Sáez-Alcaide LM, Molinero-Mourelle P, Helm A, de Paz-Hermoso V, Blanco-Jerez L, & López-Quiles J. (2019). Tratamiento del tumor odontogénico queratoquístico: revisión sistemática. *Revista Española de Cirugía Oral y Maxilofacial* **41**(1), 26-32.
- Gilbert Rodríguez R, Infante Cossío P, Redondo Parejo P, Torres Carranza E, García Perla G, Alberto, & Sicilia Castro D. (2013). Síndrome de Gorlin-Goltz: manejo del carcinoma basocelular facial. *Revista Española de Cirugía Oral y Maxilofacial* **35**(1), 23-30.
- Kaczmarzyk, T, Mojsa I, & Stypulkowska J. (2012). A systematic review of the recurrence rate for keratocystic odontogenic tumour in relation to treatment modalities. *International journal of oral and maxillofacial surgery*, **41**(6), 756-767.
- Kwon Y J, Ko K S, So B K, Kim D H, Jang H S, Kim S H, Lee E S, & Lim H K. (2020). Effect of Decompression on Jaw Cystic Lesions Based on Three-Dimensional Volumetric Analysis. *Medicina (Kaunas, Lithuania)* **56**(11), 602.
- Leite, Taiana Campos, Meirelles Jr Valdir, & Janini Maria Elisa Rangel. (2011). Odontogenic Keratocystic Tumor: A Clinical and Histopathologic Retrospective Study Based on the New WHO Classification. *International journal of odontostomatology* **5**(3), 227-234.
- Miguez Ortega E F, García Núñez A K, & Rockenbach Binz Ordoñez M C. (2022). Efectividad en la tasa de recidiva de la marsupialización, enucleación y resección como alternativas de tratamiento frente a queratoquiste odontogénico. *Odontología Sanmarquina* **25**(4), e22710.
- Muñoz-Pereira M E, Ruiz-Imbert A C, & Piedra Trejos G. (2023). Odontogenic Keratocyst Treatment Modalities. A Narrative Review and Case Report. *Odovtos - International Journal of Dental Sciences* 205-223.
- Ochoa Moreira J A, Reinoso Quezada S J, & Molina-Barahona M. (2023). Técnicas para el tratamiento del queratoquiste, revisión de la literatura y presentación de un caso [Techniques for the treatment of keratocyst, review of the literature and case report]. *Revista científica odontologica (Universidad Científica del Sur)* **11**(2), e159.
- Reuber M D. (1979). Carcinogenicity of chloroform. *Environmental health perspectives* **31**, 171-182.
- Shear M & Speight P. (2007). Odontogenic keratocyst. *Cysts of the Oral and Maxillofacial Regions. 4th edition* (6-58 pp.). Blackwell Munksgaard, Oxford, UK.
- Sosa S, Rafael D. (2002). Queratoquiste Odontogénico: Revisión de la literatura. Reporte de dos Casos Clínicos. *Acta Odontológica Venezolana* **40**(3), 276-281.
- Vega Llauradó A, Ayuso Montero R, Teixidor Olmo I, Salas Enric J, Marí Roig A, & López López J. (2013). Opciones terapéuticas en quistes odontogénicos: Revisión. *Avances en Odontostomatología* **29**(2), 81-93.
- Winters R, Garip M, Meeus J, Coropciuc R, & Politis C. (2023). Safety and efficacy of adjunctive therapy in the treatment of odontogenic keratocyst: a systematic review. *The British journal of oral & maxillofacial surgery* **61**(5), 331-336.