

## Parche de sangre cervical para tratamiento de síndrome de hipotensión/hipovolumen de líquido cefalorraquídeo espontáneo. Reporte de un caso

### Cervical blood patch for the treatment of spontaneous cerebrospinal fluid hypotension/hypovolume syndrome. A case report

Hector J. Lacassie<sup>1</sup>, Patricio Mellado<sup>2</sup>, Javiera Benavides<sup>1</sup>, Juan Carlos de la Cuadra<sup>1</sup>, Juan P. Cruz<sup>3</sup>, José P. Díaz<sup>2</sup>, Francisca Elgueta<sup>1</sup>

#### Resumen

Presentamos el tratamiento eficaz de una filtración espontánea de líquido cefalorraquídeo (LCR) asociada a un síndrome de hipotensión/hipovolumen de LCR a nivel cervical alto, caracterizado por delirio y hematomas subdurales secundarios, refractarios al drenaje quirúrgico, que se resolvió con dos parches de sangre epidurales cervicales consecutivos.

**Palabras clave:** cefalea; parche de sangre; hematoma subdural agudo

#### Abstract

We present the case of a cerebrospinal fluid (CSF) hypotension/hypovolume syndrome due to a spontaneous CSF fistula at the upper cervical level characterized by loss of consciousness and bilateral subdural hematomas refractory to two drainage surgeries that resolved with two consecutive blood patches on the leak site.

**Keywords:** headache; epidural blood patch; acute subdural hematoma.

Fecha de envío: 2021-10-13 - Fecha de aceptación: 2022-12-21

#### Introducción

El síndrome de hipotensión/hipovolumen de líquido cefalorraquídeo (LCR) por fístula de LCR espontánea es una entidad clínica descrita hace casi tres décadas (Mokri *et al.*, 1993). Las fugas espontáneas de LCR suelen tener lugar en el saco dural a cualquier nivel de la médula espinal, pero más comúnmente a nivel de la unión cervico-torácico (Mokri *et al.*, 1997; Kranz *et al.*, 2017). Presentamos el caso de un síndrome de hipotensión/hipovolumen de LCR por una fístula a nivel cervical alto. El paciente presentó compromiso de conciencia cuantitativo y hematomas subdurales bilaterales refractarios a dos cirugías de drenaje y se resolvió con un parche de sangre dirigido al sitio de fuga después de un parche lumbar a ciegas que fue frustrado.

El reporte cuenta con la aprobación del Comité de Ética en Investigación local n° 210810010 y el consentimiento por escrito del paciente.

#### Caso clínico

Paciente de sexo masculino de 51 años con antecedentes de diabetes mellitus tipo II insulino dependiente desde hace diez años, hipertensión arterial crónica y obesidad. Ingresó por un cuadro de cefalea, compromiso del estado general y vómitos, secundarios a hematomas subdurales bilaterales espontáneos, sin haber tenido el antecedente de un trauma o punción neuroaxial reciente. Dada su evolución, los hematomas requirieron de evacuación quirúrgica. Una semana después, evolucionó tórpida y se diagnosticó la reaparición del hematoma subdural frontal derecho con efecto de masa que es nuevamente drenado, seguido de la embolización de la arteria meníngea media (Mandai *et al.*, 2000). Cuatro días después se reprodujo el hematoma frontal, asociado a bradipsiquía y aparición de un síndrome confusional.

(1) División de Anestesiología, Facultad de Medicina, Pontificia Universidad Católica de Chile

(2) División de Neurociencias, Facultad de Medicina, Pontificia Universidad Católica de Chile

(3) División de Imágenes, Laboratorios y Patologías, Facultad de Medicina, Pontificia Universidad Católica de Chile

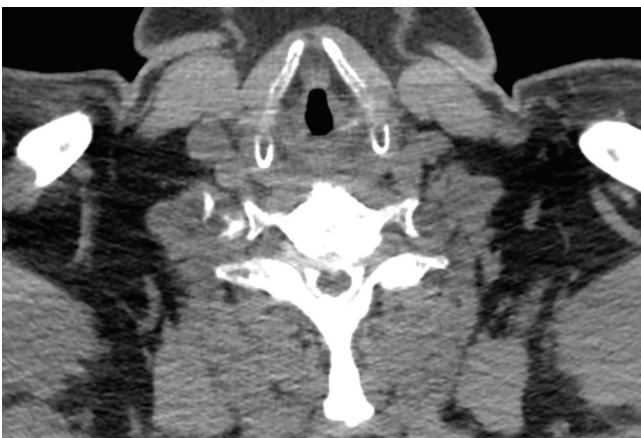Autor de correspondencia: lacassie@med.puc.cl



Se realizó una resonancia magnética (RM) de encéfalo que mostró un refuerzo espontáneo paquimeningeo difuso y un descenso del encéfalo, asociado a hematomas subdurales. Se complementó con una RM de médula espinal ante la sospecha de un fístula de líquido cefalorraquídeo. La RM medular mostró líquido cefalorraquídeo "LCR" en canal epidural, sin un claro sitio de escape, similar a lo que se ha descrito previamente (Mokri, 2014). Los hematomas subdurales fueron interpretados como una complicación del síndrome de hipotensión/hipovolumen de LCR por fístula de LCR espontánea. Cabe destacar que el paciente nunca refirió cefalea ortostática ni déficits neurológicos de nervios craneanos, lo que es un cuadro clínico característico de este síndrome.

Dada la alta probabilidad de una fístula de LCR espontánea, de sitio no precisado, se decidió realizar un parche de sangre a ciegas a nivel lumbar. Cinco días después, nuevamente presentó bradipsiquia, comprobándose con una RM la reproducción del hematoma bifrontal con efecto de masa. Se agregó una mielo RM de columna que mostró una fístula de LCR a nivel de C3-4 derecho. Se planificó una intervención conjunta entre anestesiólogos y neurocirujanos, donde inicialmente se realizó un parche de sangre dirigido a nivel cervical para luego seguir con un nuevo trépano y drenaje de los hematomas. Bajo visión radiológica se puncionó con una aguja de Tuohy a nivel de C5-C6. Se comprobó la posición de la aguja en el espacio epidural cervical con medio de contraste (Iodixanol, Visipaque® 320, GE Healthcare) y se administró en forma fraccionada 10 ml de sangre extraída del paciente, sin que refiriera parestesias de presión.

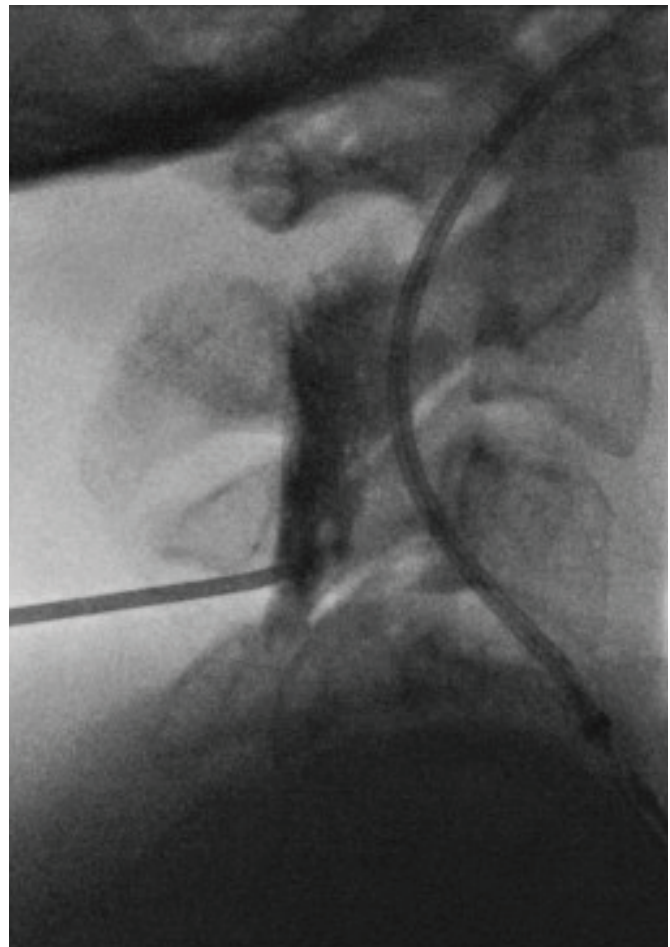
Evolucionó en buenas condiciones, sin embargo, a los ocho días presentó nuevo hematoma frontal, asociado a sopor. En una nueva mielo RM se verificó la fístula de LCR a nivel de C3-4, con LCR que llegaba hasta C7 por el espacio epidural, además de una posible



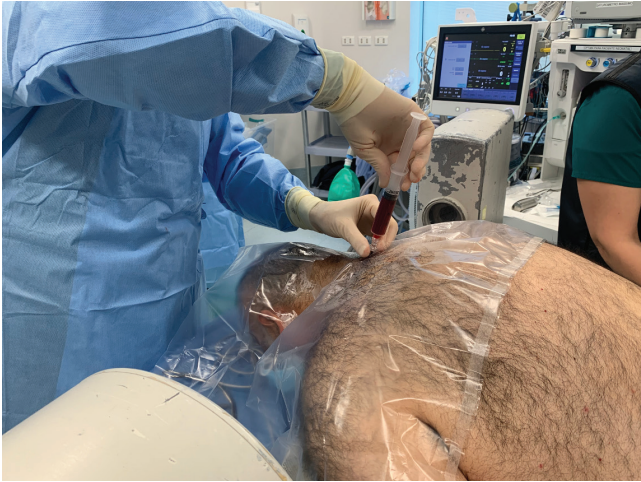**Figura 1:** Mielo RM a nivel C3. Se observa fístula de LCR principalmente hacia derecha.

zona de filtración C3-4 a principalmente a derecha (figura 1). En esas condiciones, se decidió repetir el parche de sangre cervical, esta vez a nivel C4-5.

Todos los procedimientos se realizaron en el quirófano, con el paciente despierto, aunque con leve sedación endovenosa y anestesia local en el sitio de punción. Con técnica aséptica y bajo visión radiológica se puncionó en C4-5, confirmándose su correcta ubicación con la imagen (figura 2). Un segundo operador obtuvo sangre de una de las extremidades del paciente, la que se inyectó lentamente en el espacio epidural, 5 ml hacia derecha y 1 ml a izquierda, deteniéndose la inyección por la aparición de parestesia de presión en hombro izquierdo, que fue transitorio y sin secuelas posteriores (figura 3). El paciente fue trasladado a una cama, donde quedó en decúbito dorsal por la siguiente hora antes del traslado a su pieza. En todo ese período estuvo tranquilo, hemodinámicamente estable, conectado al medio y cooperando con el procedimiento.



**Figura 2:** Visión radioscópica lateral de la inserción de la aguja epidural y de la difusión epidural del medio de contraste previa a la inyección de sangre.



**Figura 3:** Segundo parche de sangre cervical, a nivel C4-C5.

El paciente evolucionó progresivamente en mejores condiciones hasta ocho días después, en que su conciencia estaba francamente mejor, evolucionando hacia la normalidad, similar a su estado previo al inicio del cuadro. Fue dado de alta el día 46 del inicio de los síntomas, sin déficits neurológicos.

### Discusión

Presentamos la aplicación de parches de sangre a nivel cervical para tratar un síndrome de hipotensión/hipovolumen de LCR por fístula de LCR espontánea. Si bien este tratamiento ha sido descrito previamente, no hemos visto reportada la aplicación de dichos parches a nivel cervical y menos en forma repetida.

La hipotensión intracraneal espontánea de LCR casi siempre es el resultado de fugas espontáneas de líquido, por lo general a nivel de la columna vertebral. Se cree que el factor patogénico central es una disminución del volumen de LCR más que su presión (Mokri, 2014). A su vez, la aparición de hematomas subdurales es el resultado de una reducción de la presión o volumen del LCR que reduce el soporte al encéfalo, el que se desplaza frente a los cambios posturales y que por tracción puede provocar la rotura de venas-puente meníngeas (Yamashima & Friede, 1984).

La anatomía de la fuga de LCR puede ser compleja. La etiología puede estar dada por una debilidad dural preexistente, generalmente en conexión con una anomalía de la matriz del tejido conectivo, a veces junto con traumatismos triviales. Las fugas de LCR de flujo lento y rápido presentan desafíos para localizar el sitio real de la fuga. En nuestro caso, el flujo fue suficientemente alto para detectarlo con una mielo RM. Si bien el examen de elección para detectar fugas es la cisternografía radioisotópica, cuando hay razonable claridad de una fuga de LCR, la mielo RM permite una visualización más precisa de la fístula (Mokri, 2014). En nuestro caso,

probablemente se debió a la ruptura de un divertículo meníngeo en relación a la raíz nerviosa C3.

El parche de sangre epidural se ha convertido en el tratamiento de elección cuando las medidas conservadoras han fracasado. Sin embargo, existe una considerable variabilidad en la eficacia del parche de sangre en las fugas espontáneas de LCR, que es sustancialmente menor que su eficacia en las fugas postpunción meníngea. La cirugía puede ser útil en casos bien seleccionados, cuando ya se han adoptado medidas menos invasivas y el sitio de la fuga haya sido claramente identificado (Mokri, 2014).

Clínicamente, la evaluación de la efectividad de un parche de sangre se observa casi inmediatamente al ceder la cefalea postural (Peralta & Macarthur, 2019). En este caso, al no tener un síntoma agudo evidente que controlar, como por ejemplo la cefalea ortostática, no se pudo evaluar su efectividad inmediata. La tríada de cefalea postural, realce meníngeo en parches difusos y presión baja del LCR, aunque es un sello distintivo del diagnóstico, pueden encontrarse o no debido a la variabilidad en las presentaciones clínicas, las observaciones de imágenes y los hallazgos del LCR. Las imágenes seriadas, asociadas al examen clínico dieron las pistas de la efectividad del segundo parche de sangre dirigido, que nos hicieron concluir su efectividad.

La fuga espontánea de LCR no debe equipararse con la cefalea postpunción meníngea, habitualmente asociada a una técnica anestésica neuroaxial o diagnóstica. A menudo, existen diferencias sustanciales en las características clínicas, la respuesta al tratamiento y el resultado de los dos. En la fuga espontánea de LCR, el defecto de la duramadre a menudo no es un simple orificio o desgarro. Muchos pacientes tienen un defecto meníngeo preexistente y presentan áreas focales de atenuación dural, divertículos meníngeos o incluso zonas focales de duramadre ausente con aracnoides desnuda. Estas áreas pueden filtrar LCR con tasas variables o, a veces, de manera intermitente (Mokri, 2014). En nuestro caso, esta configuración anatómica era la más probable y fue la posible fuente de falla del primer parche de sangre. Afortunadamente, el segundo parche fue lo suficientemente efectivo para eliminar los síntomas. La repetición de un parche de sangre para el tratamiento de cefalea postpunción está avalado por la literatura, disminuyendo los casos de falla a la mitad (Safa-Tisseront *et al.*, 2001). En casos de filtración espontánea de LCR no hay datos, pero a la luz de nuestros resultados, el comportamiento pudiera ser similar.

Los síndromes de hipotensión/hipovolumen de LCR eventualmente tienen resolución espontánea y en muchos casos en que el sitio de fuga de LCR es desconocido, se tratan médicamente, sin una intervención dirigida al sitio de filtración. Sin embargo,

en un estudio retrospectivo que incluyó más de un millón de parturientas que habían recibido una punción neuroaxial, donde 4.808 desarrollaron algún grado de cefalea postural, se asoció con un riesgo posparto sustancialmente mayor de complicaciones neurológicas importantes tales como: trombosis de seno venoso, hematoma subdural o cefalea crónica (Guglielminotti *et al.*, 2019). Esto subraya la importancia del reconocimiento temprano y el tratamiento oportuno de las complicaciones relacionadas a la punción meníngea, que extrapolado a los cuadros de filtración espontánea de LCR, debieran ser igualmente tratados eficazmente y a tiempo.

En resumen, presentamos la resolución de las manifestaciones de una filtración espontánea de LCR por medio de parches de sangre dirigidos, a nivel cervical.

### Contribuciones y reconocimientos

El artículo contó solamente con financiamiento Divisional. Los autores no tienen conflictos de interés. El reporte cuenta con la aprobación del Comité de Ética en Investigación local n° 210810010 y el consentimiento por escrito del paciente.

Héctor J. Lacassie, concibió la idea principal, ayudó al cuidado del paciente, redactar y editar el manuscrito y obtener financiamiento. Patricio Mellado, ayudó al cuidado del paciente, redactar y editar el manuscrito. Javiera Benavides, ayudó al cuidado del paciente, redactar y editar el manuscrito. Juan Carlos de la Cuadra, ayudó al cuidado del paciente, redactar y editar el manuscrito. Juan P. Cruz, analizó imágenes neurológicas y ayudó a escribir el artículo. Juan P. Díaz, ayudó a cuidar al paciente, redactar y editar el manuscrito. Francisca Elgueta, ayudó al cuidado del paciente, redactar y editar el manuscrito.

### Referencias

- Guglielminotti J, Landau R. & Li G. (2019). Major Neurologic Complications Associated With Postdural Puncture Headache in Obstetrics: A Retrospective Cohort Study. *Anesth Analg* **129**, 1328-1336.
- Kranz PG, Malinzak MD, Amrhein TJ. & Gray L. (2017). Update on the Diagnosis and Treatment of Spontaneous Intracranial Hypotension. *Current Pain and Headache Reports* **21**, 319 - 318.
- Mandai S, Sakurai M. & Matsumoto Y. (2000). Middle meningeal artery embolization for refractory chronic subdural hematoma. Case report. *J Neurosurg* **93**, 686-688.
- Mokri B. (2014). Spontaneous CSF leaks: low CSF volume syndromes. *Neurol Clin* **32**, 397-422.
- Mokri B, Krueger B, Miller G. & Piepgras D. (1993). Meningeal gadolinium enhancement in low-pressure headaches. *J Neuroimag* **3**, 11-15.
- Mokri B, Piepgras DG. & Miller GM. (1997). Syndrome of orthostatic headaches and diffuse pachymeningeal gadolinium enhancement. *Mayo Clin Proc* **72**, 400-413.
- Peralta F. & Macarthur A. (2019). Postpartum Headache. In *Chestnut's Obstetric Anesthesia Principles and Practice*, 6th edn, ed. Chestnut D, pp. 724-751. Elsevier, eBook.
- Safa-Tisseront V, Thormann F, Malassine P, Henry M, Riou B, Coriat P. & Seebacher J. (2001). Effectiveness of epidural blood patch in the management of post-dural puncture headache. *Anesthesiology* **95**, 334-339.
- Yamashima T. & Friede RL. (1984). Why do bridging veins rupture into the virtual subdural space? *J Neurol Neurosurg Psychiatry* **47**, 121-127.